ПРИДНЕСТРОВСКИЙ ГОСУДАРСТВЕННЫЙ
УНИВЕРСИТЕТ им. Т.Г. ШЕВЧЕНКО
Медицинский факультет
Кафедра терапии с циклом фтизиатрии

КОИНФЕКЦИИ: ТУБЕРКУЛЕЗ И ВИЧ

Учебное пособие

Издание 2-е, дополненное и переработанное

Тирасполь
Издательство Приднестровского Университета
2024

УДК 616-002.5(075.8) + 616.98(075.8)
ББК Р54я73+Р514.5я73
К59

Составители:
Н. Г. Лосева, канд. мед. наук, доц., зав. кафедры терапии с циклом фтизиатрии;
А. Г. Кравцова, канд. мед. наук, доц. кафедры педиатрии, акушерства и гинекологии

Рецензенты:
Н. М. Обевзенко, врач-фтизиатр высшей категории, заведующая отделением чувствительных форм туберкулеза (ЧФТ) ГУ «РТБ»;
Л. И. Хмелевская, главный внештатный специалист МЗ ПМР по профилактике, диагностике и лечения ВИЧ-инфекции и вирусных гепатитов», ГУ «РКБ» зав. Республиканским диспансером по профилактике и лечению ВИЧ-инфекции и вирусных гепатитов

К59 **Коинфекции:** туберкулез и ВИЧ: учебное пособие / ГОУ «Приднестровский государственный университет им. Т. Г. Шевченко»; Мед. фак.; составители: Н. Г. Лосева, А. Г. Кравцова. – Издание 2-е, дополненное и переработанное. – Тирасполь: Изд-во Приднестр. ун-та, 2024. – 84 с.

Содержит материал, посвященный актуальной проблеме – туберкулезу у ВИЧ-инфицированных больных.

В пособие включены несколько разделов о клинике, диагностике легочных и внелегочных форм туберкулеза, их течении у больных с иммунодефицитом. Описаны особенности течения туберкулеза у ВИЧ-инфицированных больных в зависимости от показателей клеточного иммунитета, стадии процесса и его форм.

Предназначено для студентов старших курсов медицинского факультета, врачей-ординаторов, врачей-интернов терапевтического профиля, врачей-терапевтов, фтизиатров, инфекционистов.

УДК 616-002.5(075.8) + 616.98(075.8)
ББК Р54я73+Р514.5я73

Рекомендовано Научно-методическим советом ПГУ им. Т. Г. Шевченко

© Лосева Н. Г., Кравцова А. Г., составление, 2024

Оглавление

Глава 1. Коинфекции: туберкулез и ВИЧ. Особенности клиники, диагностика, течение и лечение 5

Глава 2. Патогенез и патоморфология туберкулеза у ВИЧ-инфицированных 14

Глава 3. Сочетание туберкулеза органов дыхания с ВИЧ-инфекцией 23
3.1. Туберкулез легких 23
3.1.1. Очаговый туберкулез легких 23
3.1.2 Инфильтративный туберкулез 27
3.1.3 Диссеминированный туберкулез 40
3.2. Туберкулез внутригрудных лимфатических узлов 51
3.3. Туберкулезный экссудативный плеврит у ВИЧ-инфицированных 58

Глава 4. Внелегочной туберкулез в сочетании с ВИЧ-инфекцией 64
4.1. Абдоминальный туберкулез как причина «острого живота» у ВИЧ-инфицированных.....64
4.2. Туберкулез периферических лимфатических узлов.....71
4.3. Туберкулез центральной нервной системы (ЦНС) и мозговых оболочек 75

Литература 82

Введение

Диагностика туберкулеза у ВИЧ-инфицированных, особенно вопросы раннего его выявления и дифференциальной диагностики, остается сложной задачей.

За последние годы одним из наиболее распространенных вторичных заболеваний у ВИЧ-инфицированных стал туберкулез. Недостаточная информированность специалистов об особенностях и характере течения туберкулеза у данной категории больных сказывается не только на своевременности диагностики болезни, но оказывает влияние на судьбу и здоровье ВИЧ-инфицированных при неправильной диагностике или затягивании постановки диагностики.

Характер течения туберкулеза у ВИЧ-инфицированных имеет существенные отличия от общепринятых критериев оценки симптоматики. В учебное пособие включены разделы, посвященные клинической, рентгенологической, лабораторной, инструментальной и другой диагностике туберкулеза органов дыхания (в том числе легких) и внелегочных форм туберкулеза у ВИЧ-инфицированных.

Глава 1

Коинфекции: туберкулез и ВИЧ. Особенности клиники, диагностика, течение и лечение

На протяжении столетий туберкулез наряду с чумой, холерой и оспой был наиболее тяжелым и опасным заболеванием, не знавшим границ между континентами и сословиями, уносившим миллионы жизней. Огромные усилия мирового медицинского сообщества с конца XIX в. привели к существенному прорыву в борьбе с этим заболеванием. Туберкулез стал одной из наиболее изученных инфекций в мире с ясным представлением о патогенезе, клиническом течении, прогнозе, а с середины XX в. и методиках диагностики и лечения. Но уже в XXI в. инфекция, вызываемая вирусом иммунодефицита человека (ВИЧ), стала одним из самых распространенных инфекционных заболеваний. На сегодняшний день ВИЧ-инфекция занимает важное место в структуре общей заболеваемости и смертности населения планеты.

ВИЧ-инфекция – медленно прогрессирующее антропонозное заболевание с преимущественно половым путем передачи, характеризующееся поражением иммунной системы с развитием синдрома приобретенного иммунодефицита (СПИД). ВИЧ относят к ряду *Viridae*, семейству *Retroviridae*, подсемейству *Lentiviridae*.

Впервые эта болезнь была описана в своей финальной стадии под названием «синдром приобретенного иммунного дефицита» (СПИД) в 1981 году. Возбудитель заболевания был установлен в 1983–1985 гг. Ретровирус, вызывающий эту болезнь, был открыт Р. К. Галло и его сотрудниками в 1983 году. По оценкам ВОЗ, за 30 лет распространения от ВИЧ-инфекции умерли около 20 миллионов человек. В настоящее время более 50 миллионов являются инфицированными ВИЧ. В Европе и США был выделен ВИЧ 1 типа, а в Африке – ВИЧ 2 типа. Эти два типа вируса различаются по своей

структуре и антигенным характеристикам. Имеются также данные о различном течении инфекций, вызванных ВИЧ-1 и ВИЧ-2. Течение заболевания, вызванного ВИЧ-2, считается более продолжительным. Кроме этого, среди этих типов вируса выделено большое число генетически различных групп.

Как уже было сказано, ВИЧ относят к семейству ретровирусов, подсемейству лентивирусов. Яркими особенностями вируса являются уникальное строение генома и наличие обратной транскриптазы – РНК-зависимой ДНК-полимеразы. Обратная транскриптаза (ревертаза) обеспечивает обратную направленность потока генетической информации – не от ДНК к РНК, а от РНК к ДНК. Полная вирусная частица имеет сферическую форму, диаметр ее составляет 100–120 нм. Вирион представляет собой сердцевину (cor), включающую геном, внутренние белки *p*7 и *p*9 (*p*-протеин, цифра соответствует молекулярной массе в килодальтонах) и ферменты – обратную транскриптазу (димер из белков *p*66 и *p*51) и эндонуклеазу (*p*31). Сердцевину вириона образуют белки *p*18 и *p*24. Геном образуют две нити РНК, связанные белками *p*6 и *p*7. Капсид образует белок *p*24. Матриксный белок *p*17 формирует прослойку между сердцевиной вириона и внешней оболочкой. Наружная мембрана – суперкапсид (env) – состоит из двухслойной липидной оболочки, в которой могут располагаться и различные белки человека, что, вероятно, и обеспечивает ВИЧ антигенную маскировку в организме. Наружная мембрана (суперкапсид) пронизана 72 гликопротеиновыми (*gp*) шипами, включающими в себя 3 пары гликопротеинов – *gp*41 и *gp*120. Гликопротеины *gp*120 находятся в наружной части шипа и связываются с молекулами CD4 на мембранах клеток макроорганизма. Гликопротеины *gp*41 располагаются внутри наружной мембраны и обеспечивают ее слияние с мембраной клетки-хозяина. При проникновении ВИЧ в клетку под действием фермента обратной транскриптазы образуется ДНК ВИЧ, которая затем начинает продуцировать вирусные частицы. В геноме ВИЧ были выделены гены, отвечающие за продукцию компонентов вируса – белков оболочки, обратной транскриптазы, ядерных структур и др.

Находящаяся в кровотоке вирусная частица с помощью гликопротеинов *gp*120 прикрепляется к клеточным рецепторам CD4. Затем гидрофобные концы *gp*41 проникают сквозь мембрану клетки-хозяина и спирализуются, вследствие чего вирусная частица сближается с поверхностью клетки и их мембраны сливаются. РНК попадает внутрь клетки, и обратная транскриптаза катализирует синтез про-

вирусной ДНК. Вначале образуется цепь нуклеотидов, затем образуется ДНК, с помощью фермента интегразы встраиваемая в ДНК клетки-хозяина. Таким образом, вирусная ДНК становится матрицей, с которой списывается РНК, собирающая новую вирусную частицу. Из-за отсутствия у ВИЧ механизмов коррекции генетических ошибок имеется выраженная мутационная изменчивость. Наиболее часты мутации, связанные с продукцией обратной транскриптазы. Преобладают точечные мутации с заменой лишь одного нуклеотида другим, что уже является достаточным для изменения структуры вирусного белка. Кроме этого, при встрече двух вариантов ВИЧ в одной клетке они могут обмениваться генетическим материалом, что является еще одним механизмом изменчивости вируса. В результате высокой его изменчивости, умноженной на высокую скорость его развития и размножения (полный жизненный цикл реализуется за 1–2 дня, в день формируется до нескольких миллиардов вирусных частиц), в макроорганизме возникают штаммы, отличающиеся по многим показателям, в том числе по устойчивости к различным антиретровирусным воздействиям.

В процессе дифференцировки на мембранах клеток иммунной системы образуются разнообразные макромолекулы-маркеры, соответствующие определенной стадии развития клеточной популяции. Эти макромолекулы названы CD-антигенами (от англ. *clusters of differentiation* – кластеры дифференцировки). В настоящее время их известно около 250. Все они выполняют функции рецепторов-адгезинов, под действием которых изменяется функционирование клетки – происходит ее активация, супрессия или даже апоптоз.

Как уже указывалось выше, особенностью в патогенезе ВИЧ-инфекции является поражение вирусом клеток, несущих на своей мембране рецепторы CD4. Под названием «CD4-клетка» обычно подразумевается Т-хелпер. Лимфоциты Т-хелперы оказывают стимулирующее действие на пролиферацию и дифференцировку Т- и В-лимфоцитов, вырабатывая и выделяя интерлейкины, которые стимулируют иммунитет против разнообразных микробных агентов. Кроме Т-хелперов, рецепторы CD4 имеются на некоторых моноцитах, клетках глии, сперматозоидах. Именно этот рецептор связывает *gp*120 ВИЧ при взаимодействии и проникновении в клетку-хозяина [5]. После поражения CD4-клеток вирусом происходит образование в них огромного количества вирусных частиц, что сопровождается инфицированием и разрушением все большего количества иммунных клеток. Наиболее быстро этот процесс протекает в первые

месяцы после заражения ВИЧ, на фоне не сформировавшегося иммунного ответа и отсутствия антител к вирусу. Этот период может сопровождаться симптоматикой острой ВИЧ-инфекции. Кроме поражения ключевых клеток иммунной системы – CD4-лимфоцитов, ВИЧ воздействует и на другие подсистемы иммунитета. Так, этот вирус резко активирует макрофаги, которые выделяют большое количество цитокинов провоспалительного пирогенного действия (интерлейкин-1, фактор некроза опухоли), повреждающих другие клетки организма, но не вызывающих избыточную выработку вирусов. Формирующийся иммунный ответ, таким образом, является дезорганизованным и неспособным полностью ликвидировать развившуюся ВИЧ-инфекцию, заболевание при этом может переходить в латентную форму. Вследствие массового поражения основной мишени вируса – CD4-лимфоцитов – их количество снижается, поэтому в организме начинают развиваться инфекционные процессы, вызываемые условно-патогенными микроорганизмами, а также может происходить реактивация эндогенной инфекции и повышение восприимчивости к экзогенной инфекции и суперинфекции.

Структура вторичных оппортунистических заболеваний с течением времени изменялась. В начале эпидемии ВИЧ-инфекции (1987–1992 гг.), когда было мало больных с тяжелой степенью ВИЧ-инфекции (СПИД), среди оппортунистических заболеваний преобладали саркома Капоши, манифестные формы цитомегаловирусной инфекции и генерализованные бактериальные инфекции. В дальнейшие годы ситуация изменилась – в структуре заболеваний появился туберкулез. С 2002 г. он уверенно занимает первое место среди вторичных заболеваний у ВИЧ-инфицированных.

ВИЧ-инфекция является самым мощным из всех существующих факторов, повышающих риск развития туберкулеза. Риск развития активного туберкулеза на фоне ВИЧ-инфекции в несколько десятков раз повышает вероятность по сравнению с неинфицированными ВИЧ людьми. Известно, что в течение всей жизни риск заболеть туберкулезом у человека без ВИЧ-инфекции составляет 10–15 %, тогда как вероятность развития туберкулеза у больного ВИЧ-инфекцией оценивается в 10–15 % ежегодно. Таким образом, кумулятивный риск развития туберкулеза на фоне ВИЧ-инфекции сегодня составляет 60–70 %.

Наряду с туберкулезом в последнее время распространенными оппортунистическими заболеваниями являются бактериальные инфекции, пневмоцистная пневмония, герпетические инфекции, канди-

дозный эзофагит, криптококковый менингит и токсоплазмоз. Реже встречаются инфекции, вызванные нетуберкулезными микобактериями (микобактериозы), цитомегаловирусная инфекция, саркома Капоши, неходжкинская лимфома и ряд других. Коротко рассмотрим лишь некоторых из них.

Бактериальные инфекции нижних отделов респираторного тракта (пневмонии) являются широко распространенными в общей популяции, но у ВИЧ-инфицированных с иммунодефицитом эти заболевания встречаются чаще и протекают тяжелее. *Streptococcus pneumoniae* (пневмококк) является самым распространенным возбудителем этой патологии. Пациенты с бактериальной пневмонией предъявляют типичные жалобы на кашель, лихорадку, боли в грудной клетке, затрудненное или учащенное дыхание. Рентгенологическое исследование позволяет выявить характерные признаки долевой (крупозной) пневмонии или бронхопневмонии: долевые или очаговые участки затемнения, реже диффузную инфильтрацию, возможно, и выявление полостей распада.

Инфекции, вызванные комплексом нетуберкулезных микобактерий *Mycobacterium avium intracellulare*, встречаются реже других оппортунистических инфекций, на этапе выраженного иммунодефицита. Для этих инфекций характерны лихорадка, потеря веса, ночная потливость, диарея, слабость. **Характерно выделение кислотоустойчивых бактерий, возбудителей микобактериоза, из стерильных в норме жидкостей и тканей (кровь, спинномозговая жидкость, костный мозг, печень).** Это обстоятельство может затруднить дифференциальную диагностику между кислотоустойчивыми бактериями, вызывающими туберкулез, и микобактериозами.

Пневмоцистная пневмония – распространенное оппортунистическое заболевание, ассоциирующееся с ВИЧ-инфекцией. Возбудителем является гриб *Pneumocystis jirovecii* (прежнее название – *Pneumocystis carinii*). Типичные проявления – кашель, одышка, лихорадка, цианоз. Важным диагностическим признаком считается наличие одышки при отсутствии или слабых проявлениях поражения легких при физикальном обследовании. Рентгенологическими признаками пневмоцистной пневмонии являются гомогенные затемнения (по типу матового стекла) в нижних отделах легких и очаговые изменения в легочной ткани, сходные с таковыми при туберкулезе. Однако у значительной части больных рентгенологические признаки поражения легких отсутствуют. «Золотым стандартом» диагностики пневмоцистной пневмонии является обнаружение цист возбудителя

в аспирате, полученном при бронхоальвеолярном лаваже, или в мокроте.

Пневмонии у больных с ВИЧ-инфекцией также могут вызываться другими грибами – *Histoplasma capsulatum*, *Cryptococcus neoformans*, *Aspergillus spp*. Кроме того, причиной пневмоний могут являться вирусы – вирус простого герпеса, цитомегаловирус, вирус опоясывающего лишая (*Varicella zoster*). Заподозрить такую пневмонию следует при неэффективности стандартного лечения пневмонии антибиотиками и при исключении туберкулезной этиологии болезни. Для выявления и уточнения возбудителя необходимо проведение специальных лабораторных исследований с применением, например, ПЦР.

Дифференциальная диагностика туберкулеза и бактериальных пневмоний у ВИЧ-инфицированных по клиническим симптомам довольно сложна. Острое начало туберкулеза, особенно у пациентов на поздних стадиях ВИЧ-инфекции, частая связь с провоцирующими факторами в виде переохлаждения, яркая клиническая картина в виде резкой выраженной интоксикации сближает его клиническое течение с бактериальной пневмонией.

Нередки у больных ВИЧ-инфекцией и различные поражения желудочно-кишечного тракта (ЖКТ), вызываемые как непосредственным воздействием вируса, так и бактериями, грибами, другими вирусами, простейшими, паразитами. Иногда заболевание вызвано атрофией кишечных ворсинок, приводящей к нарушению всасывания. Самое частое проявление поражения желудочно-кишечного тракта – диарея с острым, подострым или хроническим течением. Хроническая диарея наблюдается у пациентов на поздней стадии ВИЧ-инфекции (СПИД) и часто является причиной смерти. Другими признаками нарушений со стороны желудочно-кишечного тракта являются плохой аппетит, тошнота, рвота, нарастающая потеря массы тела.

Еще одной частой патологией ЖКТ является кандидоз. Возбудитель *Candida albicans* колонизирует желудочно-кишечный тракт людей обоих полов. Возможно поражение слизистых оболочек («молочница»), а также поражение кожи в виде дерматита. Поражение бронхов и диссеминированная инфекция встречаются редко. Кандидоз проявляется болевым синдромом в области поражения, жжением, зудом, формированием воспаления и белых бляшек на слизистой. Диагноз устанавливается на основании клинической картины и результатов микроскопии соскоба ткани с места поражения.

Если, к примеру, в клинику поступает ВИЧ-инфицированный пациент с диареей, явлениями тяжелого орофарингеального кандидоза, то необходимо обратить внимание, что исследование на грибы наливной мокроты у такого пациента не имеет клинического значения в диагностике грибковой пневмонии. Криптококкоз широко распространен у пациентов с выраженным снижением иммуного статуса. Наиболее часто он регистрируется на поздних стадиях ВИЧ-инфекции, при уровне CD-лимфоцитов меньше 50 кл/мкл. Криптококкоз является одной из наиболее регистрируемых инфекций у 8–10 % больных на стадии СПИДа. При этом среди вторичных заболеваний с поражением ЦНС криптококкоз у ВИЧ-инфицированных пациентов является причиной заболевания менингитом в 65–85 % случаев. В воспалительный процесс чаще всего вовлекаются оболочки, поражение вещества головного мозга встречается довольно редко.

При криптококковом менингите наблюдаются проявления, характерные и для менингитов другой этиологии, – головная боль, лихорадка, ригидность затылочных мышц, симптомы поражения черепно-мозговых нервов, возможна потеря сознания, вплоть до комы. Однако иногда некоторые клинические проявления могут отсутствовать. Решающее значение имеет выделение возбудителя при микроскопии осадка, полученного после центрифугирования спинномозговой жидкости. При этом в мазке видны дрожжеподобные клетки, покрытые толстой капсулой. Традиционно снижение уровня глюкозы в ликворе ассоциируется с туберкулезной природой поражения ЦНС. Однако аналогичную картину можно наблюдать и при криптококкозе, когда уровень глюкозы в ликворе снижен более чем в два раза по сравнению с уровнем в крови. Иногда проводится посев спинномозговой жидкости для получения культуры криптококков или выявление криптококкового антигена в крови или ликворе. Легочный и диссеминированный криптококкозы встречаются реже.

Саркома Капоши – известное оппортунистическое онкологическое заболевание у ВИЧ-инфицированных, возбудителем которого является вирус герпеса 8-го типа. Диагноз устанавливается на основании клинической картины и подтверждается при гистологическом исследовании биоптата пораженных тканей. Поражение можно обнаружить на любом участке кожи и слизистых оболочек. Кожные элементы представляют собой гиперемированные, синие или багровые папулы, которые могут сопровождаться лимфостазом. В легких поражение носит инфильтративный характер, сопровождается плевральным выпотом, часто развивается дыхательная недостаточность.

Другие онкологические заболевания (рак шейки матки, лимфомы и плоскоклеточный рак) встречаются у ВИЧ-инфицированных чаще, чем у лиц с нормальным иммунитетом.

Токсоплазмоз, вызываемый простейшим *Toxoplasma gondii*, у ВИЧ-инфицированных может вызывать поражение ЦНС с развитием множественных воспалительных очагов в головном мозге, проявляясь главным образом как энцефалит или диссеминированная инфекция. Токсоплазмоз головного мозга является облигатной оппортунистической инфекцией, развивающейся при снижении уровня CD4-димфоцитов менее 100 кл/мкл у пациентов, не получающих антиретровирусной терапии и химиопрофилактики бисептолом.

Токсоплазмоз – одно из наиболее часто развивающихся вторичных заболеваний у пациентов с поздними стадиями ВИЧ-инфекции. Характерными клиническими признаками токсоплазмоза являются: нарушение сознания, лихорадка, судороги, головная боль, очаговые неврологические симптомы (парезы, параличи черепно-мозговых нервов, двигательные расстройства, выпадение полей зрения, афазия). Поражение подтверждается компьютерной томографией или с помощью ядерно-магнитного резонанса: выявляются множественные

Таблица 1

Наиболее часто поражаемые органы при оппортунических заболеваниях

Заболевание	Органы								
	ВГЛУ	Легочная ткань	ЦНС	Периферическая нервная система	Почки	Селезенка	Кишечник	ПЛУ	ВБЛУ
Туберкулез	+++	++	+	-	+	++	+	+++	++
МАК-инфекция	+/-	+/-	-	-	-	-	+++	-	+++
ЦМВ	-	++	++	+++	+	-	+++	-	-
Лимфопролиферативные заболевания	+	-	-	-	-	-	-	+++	+++
Криптококкоз	-	-	+++	-	-	-	-	-	-
Пневмоцистная пневмония	-	+++	-	-	-	-	-	-	-
ПМЛ	-	-	+++	-	-	-	-	-	-
Токсоплазмоз	-	-	+++	-	-	-	-	-	-

характерные очаговые изменения в веществе мозга. Серологические тесты позволяют выявить антитела к возбудителю.

Цитомегаловирусная инфекция (ЦМВ) у больных ВИЧ-инфекцией может вызывать поражения многих органов и систем, проявляясь лихорадкой и диареей при ЦМВ-колите, одышкой при ЦМВ-пневмонии, слепотой при ЦМВ-ретините, образованием болезненных язв в полости рта, затрудняющих прием пищи. Чаще всего поражение локализуется на сетчатке глаза и диагноз устанавливает офтальмолог. Для установления диагноза при поражениях с другой локализацией исследуются биоптаты, проводится диагностика с помощью ПЦР.

Инфекция вызванная вирусом Эпштейна – Барр, который относится к семейству герпесвирусов, встречается у ВИЧ-инфицированных чаще, чем у лиц с нормальным иммунитетом. Считается, что вирус Эпштейна – Барр вызывает целый ряд заболеваний: волосатую лейкоплакию полости рта, лимфоидный интерстициальный пневмонит, неходжкинскую лимфому, лимфому Беркитта, рак носоглотки.

Перечень приведенных оппортунистических инфекций является неполным. Развитие этих заболеваний свидетельствует об угнетении иммунитета, утяжеляет течение ВИЧ-инфекции, увеличивая риск неблагоприятного исхода, особенно в случае несвоевременной диагностики или неадекватного лечения.

Глава 2

Патогенез и патоморфология туберкулеза у ВИЧ-инфицированных

Патогенез туберкулеза, развивающегося на фоне ВИЧ-инфекции, оказывает огромное влияние на подходы к лечению и оценкам прогноза течения сочетанной патологии. Детализация механизмов и процессов на разных уровнях организма, происходящих при развитии туберкулеза в условиях ВИЧ-обусловленной иммуносупрессии, имеет важнейшее значение в понимании особенностей клинической картины, течения заболевания. Понимание и знание особенностей патогенеза и патологической анатомии туберкулеза, ВИЧ-инфекции и оппортунистических заболеваний имеет огромное значение в вопросах диагностики, дифференциальной диагностики туберкулеза с другими заболеваниями у лиц, живущих с ВИЧ-инфекцией. Риски туберкулеза реализуются в первую очередь на поздних стадиях ВИЧ-инфекции: чем выше степень иммуносупрессии, тем выше вероятность развития активного туберкулеза. Так, на стадии синдрома приобретенного иммунодефицита (СПИДа) риск развития туберкулеза в 170 раз выше, чем у человека без ВИЧ-инфекции. Суммарный риск развития туберкулеза у лиц с ВИЧ-инфекцией в 100 раз выше, чем в общей популяции населения. В работах многих исследователей доказано, что риск развития туберкулеза значительно повышается уже на первом году после заражения ВИЧ. Количество Т-лимфоцитов в этот период сохраняется на относительно высоком уровне, однако их функциональная активность уже на ранней стадии ВИЧ-инфекции снижается. В результате адекватный иммунный ответ не может развиться при заражении или активизации латентной микобактериальной инфекции. Это, как правило, приводит к развитию выраженного активного туберкулеза.

Каким образом два совершенно разных патогена (с одной стороны, вирус, а с другой – микобактерия) могут так влиять друг на друга? До настоящего времени не имеется научных фактов, указываю-

щих на прямое взаимодействие вируса и микобактерий. При этом на уровне организма отмечаются существенные изменения как в течении ВИЧ-инфекции, так и туберкулеза при сочетанном поражении.

Скорость прогрессирования ВИЧ-инфекции у больных с активным туберкулезом в несколько раз выше, чем у лиц без иммунодефицита. Дело в том, что в зонах активного туберкулезного воспаления уровень репликации вируса иммунодефицита человека в несколько раз выше, чем в не пораженных туберкулезом тканях. Период течения ВИЧ-инфекции составляет 10–12 лет, у больного же с активным туберкулезом оно может сокращаться до 7–8 лет. Кроме того, отмечено, что у пациентов с ВИЧ-инфекцией, эффективно пролеченных от туберкулеза, скорость репликации вируса продолжает оставаться на высоком уровне.

Противотуберкулезный иммунитет реализуется в виде реакций гиперчувствительности замедленного типа (ГЗТ). Структурной морфологической единицей туберкулезного воспаления является гранулема, состоящая из макрофагов, лимфоцитов и их производных – эпителиодных клеток и клеток Лангханса. Одним из основных структурных компонентов гранулемы являются Т-лимфоциты, в первую очередь CD4-лимфоциты. С точки зрения патогенеза ВИЧ-ассоциированного туберкулеза данный факт максимально важен, поскольку CD4-лимфоциты являются основной мишенью вируса иммунодефицита человека, и по мере прогрессирования ВИЧ-инфекции количество их уменьшается. В результате в ответ на внедрение или эндогенную активизацию микобактерий туберкулеза у пациента со сниженным количеством CD4-лимфоцитов не могут развиться реакции гиперчувствительности замедленного типа. За счет отсутствия CD4-лимфоцитов не формируется классическая туберкулезная гранулема, способствующая отграничению инфекции. В популяции Т-лимфоцитов выделяют два типа клеток: Т-лимфоциты 1-го типа (Th1), запускающие механизмы клеточного иммунного ответа по типу ГЗТ с формированием гранулем, и Т-лимфоциты 2-го типа (Th2), активирующие В-лимфоциты и реакции гуморального ответа. ВИЧ поражает только узкоспециализированный пул Th1-лимфоцитов (CD4-лимфоциты), не затрагивая Th2-лимфоциты и другие элементы клеточного иммунитета и не влияя на реакции гуморального иммунного ответа. **В результате происходит переключение иммунных реакций с преимущественно клеточных, продуктивных на гуморальные.** Увеличение пула Th2-лимфоцитов приводит к активизации В-лимфоцитов, а также повышению продукции провоспалительных

цитокинов фактора некроза опухоли – α(ФНО-α), интерлейкина-1б (ИЛ-1), интерлейкина-6 (ИЛ-6), которые влияют на интенсивность и проявления воспалительных реакций (табл. 2). Их уровень повышается пропорциально степени иммуносупрессии. Чем более значимо снижено количество CD4-лимфоцитов, тем более высокие уровни провоспалительных цитокинов наблюдаются в крови.

Таблица 2

Провоспалительные цитокины и их роль в воспалении

Цитокины	Орган-мишень	Результат
ИЛ-1,-6,-8, ФНО-α	ЦНС	Изменение поведения, снижение аппетита
ИЛ-1,-6,-8, ФНО-α	Гипоталамус, гипофиз	Лихорадка
ИЛ-1,ФНО-α	Надпочечники	Изменение уровня стероидных гормонов
ИЛ-1,ФНО-α	Печень	Увеличение синтеза острофазовых белков и компонентов комплемента, снижение синтеза альбумина
ИЛ-1,-6,-3,-7, КСФ	Красный костный мозг	Усиление гранулоцитопоэза
ИЛ-1,ФНО-α	Плазма	Гиперкоагуляция

Туберкулез на поздних стадиях ВИЧ-инфекции реализуется путем активации реакций гиперчувствительности немедленного типа. В связи с этим максимально выраженные цитокин-обусловленные клинические проявления туберкулеза (лихорадка, слабость, потливость, снижение веса) наблюдаются у больных при значительном снижении пула CD4-лимфоцитов, и степень их выраженности коррелилует со степенью иммуносупрессии.

Гиперпродукция провоспалительных цитокинов, выраженность аллергического компонента воспаления обусловливает преобладание экссудации, несвойственной классическому течению туберкулеза, в патогенезе которого преобладают продуктивные клеточные реакции.

Дополнительным фактором, оказывающим влияние на изменение течения туберкулеза у пациентов с ВИЧ-инфекцией, является феномен увеличения удельного веса быстрорастущих штаммов МБТ.

Ускорение распространения микобактерий туберкулеза приводит к тому, что пул микобактерий нарастает гораздо более быстрыми темпами. В результате наблюдается ускоренное органное распространение возбудителя, приводящее к разрушению пораженного органа, а также более быстрому расселению микобактерий в организме. Помимо этого, быстро размножающиеся микобактерии быстрее накапливают мутации резистентности, повышая риск развития лекарственной устойчивости МБТ.

У взрослых лиц, имевших ранее признаки первичного инфицирования микобактериями туберкулеза, активное заболевание должно развиваться по вторичному типу. Однако туберкулез, развивающийся у пациентов на фоне поздних стадий ВИЧ-инфекции, по своим клиническим и морфологическим проявлениям напоминает первичный туберкулез. Вместо продуктивно-клеточной гранулемы у пациентов с ВИЧ-ассоциированным иммунодефицитом в ходе развития туберкулеза формируется неограниченный очаг туберкулезного воспаления, представляющий собой зону некроза со скоплением вокруг нейтрофилов и единичными лимфоцитами и эпителиодными клетками. У пациентов со значительным снижением уровня CD4-лимфоцитов при туберкулезе также значительно нарушаются процессы фиброобразования. Причиной этого является нарушение аттракции фиброобластов в зону туберкулезного воспаления, в результате чего формирование фиброзного каркаса не происходит и препятствующая распространению микобактерий защита отсутствует. Таким образом, при туберкулезе на фоне ВИЧ-инфекции исчезает один из краеугольных морфологических элементов – фиброз. Фиброобразование лежит в основе формирования классической картины и является неотъемлемым проявлением туберкулеза. Также фиброз является одним из ключевых компонентов, способствующих хронизации туберкулезного воспаления. Таким образом, благодаря данному феномену исчезает еще одна характерная черта классического туберкулеза: массивный спаечный процесс как проявление перенесенного туберкулеза.

У ВИЧ-инфицированных пациентов с низким количеством CD4-лимфоцитов уже после нескольких месяцев после начала лечения наблюдается полное рассасывание выпота без формирования массивных плевро-легочных спаек, а также восстановление глубины плевральных синусов. В результате уменьшения Т-клеточного и увеличения гуморального компонента иммунного ответа картина туберкулезного воспаления на фоне ВИЧ-инфекции представлена

преимущественно экссудативно-альтеративным воспалением без формирования гранулемы. Зоны расположения микобактерии туберкулеза окружены полями нейтрофилов. Вместо сухого коагуляционного творожистого некроза (казеоза), являющегося типичным морфологическим проявлением туберкулеза у лиц без иммуносупрессии, у ВИЧ-инфицированных пациентов с низким уровнем CD4-лимфоцитов наблюдается колликвационный некроз, представленный текучим сливкообразным гноем, содержащим преимущественно нейтрофилы и огромное количество микобактерий туберкулеза.

Среди особенностей гистологической картины туберкулеза на фоне ВИЧ-инфекции необходимо отметить, что классические туберкулезные гранулемы при иммунодефиците не формируются, в гистологической картине наблюдается быстрая некротизация пораженных тканей без образования клеточного барьера. По периферии зоны воспаления наблюдается обширная зона отека тканей, куда быстро проникают МБТ.

Наиболее типичным уровнем CD4-лимфоцитов, при котором наблюдается преимущественно альтеративно-экссудативный характер туберкулезного воспаления, является уровень менее 200 кл/мкл, в этом случае течение туберкулеза, условно называемое «атипичным», встречается на поздних стадиях ВИЧ-инфекции.

Развитие генерализованных форм туберкулеза у пациентов с ВИЧ-инфекцией встречается на ранних стадиях заболевания при сохранном или незначительно сниженном уровне CD4-лимфоцитов. Данный феномен можно обьяснить тем, что при сохранных количественных характеристиках CD4-лимфоцитов огромную роль в формировании реакций противотуберкулезного иммунитета играет функциональная активность лимфоцитов. На ранних стадиях ВИЧ-инфекции количество CD4-лимфоцитов еще достаточное, однако их функциональная активность уже нарушена, что приводит к отсутствию возможности ограничить развивающееся туберкулезное воспаление и препятствовать распространению МБТ в организме. Поэтому частота генерализованных форм туберкулеза на фоне ВИЧ-инфекции повышается задолго до того, как произойдет снижение показателей иммунного ответа.

Общеизвестным является факт, что микобактерия туберкулеза является микроорганизмом, тропным к лимфоидной ткани. Эта особенность микобактерий очень ярко реализуется у больных ВИЧ-инфекцией в вопросе поражения органов и тканей. В широком смысле слова можно сказать, что туберкулез на фоне ВИЧ-инфекции – это

туберкулез лимфатической системы. Несмотря на то, что туберкулез, развивающийся у взрослых, больных ВИЧ-инфекцией, по генезу вторичный, чаще всего мы наблюдаем преимущественное поражение органов лимфатической системы. Клинически эта особенность реализуется в виде высокой частоты поражения микобактериями внутригрудных, периферических, мезентериальных или забрюшинных лимфатических узлов, а также органов лимфатической системы, таких как селезенка.

Другой особенностью органного поражения является экссудативно-некротический тип воспаления. У пациентов со значительным снижением уровня CD4-лимфоцитов происходит разрушение пораженных туберкулезом органов. А первую очередь это имеет отношение к органам лимфатической системы. Лимфатические узлы, пораженные туберкулезом, полностью разрушаются, из их анатомической структуры остается только капсула, а внутри они заполнены жидкими некротическими массами (сливкообразный гной). Экссудативный характер воспаления приводит к формированию жидкого сливкообразного некроза, быстро распространяющегося за пределы

некротического лимфатического узла, что способствует контактному распространению инфекции, а также обьясняет высокую частоту формирования свищей.

МБТ из внутригрудных лимфатических узлов проникают в близлежащие боковые шейные, над- и подключичные, подмышечные. Наличие нисходящих лимфатических сосудов, идущих от средостения в поддиафрагмальную область, где они впадают в цистерну главного лимфотока (*cisterna chyli*), является предпосылкой к вовлечению в процесс забрюшинных и мезентериальных лимфатических узлов, которые поражаются вторично при ретроградном заносе микобактерий из казеозно-измененных внутригрудных лимфатических узлов.

Патогенезом и морфологией процессов, протекающих в тканях при туберкулезе у больных ВИЧ-инфекцией, обьясняется высокая частота диффузного альвеолярного повреждения легких, которое является морфологическим проявлением респираторного дистресс-синдрома взрослых (РДСВ), встречающегося у пациентов с ВИЧ-инфекцией более чем в шесть раз чаще. Картина РДСВ проявляется в виде диффузного альвеолярного отека с множественными кровоизлияниями и формирования гиалиновых мембран при скудности фиброзообразования. Данные проявления очень стройно укладываются в патогенез туберкулеза на фоне ВИЧ-инфекции с преимущественным вовлечением гуморального компонента, выраженной экссудацией и повреждением стенки кровеносных сосудов. Картина РДСВ является патогеническим механизмом прогрессирующей легочно-сердечной недостаточности у больных с туберкулезом на фоне ВИЧ-инфекции.

Вторичный туберкулез при типичном течении процесса характеризуется изолированным поражением органов грудной клетки, генерализация для него нехарактерна. Внелегочный туберкулез развивается как результат активизации туберкулеза первичного периода в типичных органах-мишенях. К таковым относятся кости, почки и мочеполовая система. В результате при их реактивации у ВИЧ-инфицированных наблюдается изолированный внелегочный моноорганный туберкулез, чаще всего без признаков активного специфического процесса в органах грудной клетки. В ряде случаев (редко) на фоне хронического течения туберкулезного процесса у взрослых наблюдается срыв иммунитета, приводящий к гематогенному прорыву микобактерий туберкулеза с развитием терминальной генерализации в виде общего острого милиарного туберкулеза, чаще всего реализующегося в виде туберкулезного поражения центральной нервной системы (ЦНС).

И все-таки отправной точкой, с которой начинается распространение микобактерий туберкулеза, являются органы грудной клетки. Наиболее часто первыми в специфический длительный воспалительный процесс вовлекаются внутригрудные лимфатические узлы. Преобладающий альтернативно-некротический тип воспаления, обусловленный иммунодефицитом, приводит к быстрому и часто тотальному некротическому перерождению лимфатического узла.

Гематогенный этап генерализованной микобактериальной инфекции реализуется в виде поражения паренхиматозных органов. Источником гематогенного прорыва может стать любой из казеозных очагов как в грудной клетке, так и во внелегочных лимфатических узлах.

Туберкулез на поздних стадиях ВИЧ-инфекции в большой степени соответствует картине первичного туберкулеза, развивающегося у детей и подростков. У пациентов с выраженным иммунодефицитом наблюдается высокая наклонность к генерализации инфекции, преобладает экссудативный компонент воспалительной реакции, наблюдается большая частота поражения структур лимфатической системы, резко выражен аллергический компонент воспаления.

На поздних стадиях ВИЧ-инфекции (в условиях естественного течения, без антиретровирусной терапии) туберкулез протекает без симптомов интоксикации, лихорадки быть не может.

Туберкулез у лиц с ВИЧ-инфекцией в подавляющем большинстве случаев развивается довольно медленно, занимая месяцы и годы. У больных с ВИЧ-инфекцией он разворачивается как остропрогрессирующее заболевание, когда от дебюта до летального исхода проходит 3–4 недели. Задержка с постановкой диагноза и началом лечения может привести к генерализации туберкулеза и быстрому летальному исходу. Гранулематозная ткань и фиброз отсутствуют, поэтому не препятствуют распространению микобактерий в организме, но, с другой стороны, и не мешают проникновению противотуберкулезных препаратов в глубину зон туберкулезного воспаления, которое у иммуносупрессивных больных представлено экссудацией. Кроме того, ликвидация экссудативного воспаления происходит гораздо более высокими темпами, чем продуктивного. К концу первой недели противотуберкулезного лечения у больных отмечается нормализация температуры, исчезновение слабости, появление аппетита. Рентгенограмма грудной клетки, выполненная через две недели от начала терапии, демонстрирует значительную регрессию воспалительных изменений в легочной ткани. Такой парадоксальный ответ не укла-

дывается в типичное представление о темпах регрессии специфического воспаления, что нередко приводит к сомнениям в туберкулезной этиологии процесса. Однако он является вполне закономерным при понимании патогенеза экссудативного туберкулезного воспаления, которое быстрее и полноценнее регрессирует по сравнению с рассасыванием продуктивных клеточных реакций.

В условиях отсутствия ВИЧ-инфекции исходы туберкулеза при естественном его течении разделяются следующим образом: у 30 % пациентов развивается самопроизвольное исцеление, у 30 % наблюдается хронизация процесса, а в 30 % случаев – летальный исход.

Хроническое течение туберкулезной инфекции, наблюдаемое у лиц без иммунодефицита, реализуется благодаря существованию гранулематозного барьера, процессов фиброзообразования, благодаря которым формируется волнообразное течение процесса. Эпизоды обострения с распространением воспаления за пределы фиброзно-гранулематозного барьера чередуются с периодами затихания, при которых формируется новый вал гранулематозной ткани и фиброза.

У пациентов с ВИЧ-ассоциированным иммунодефицитом в условиях отсутствия гранулематозной ткани, отграничивающей воспаление, невозможности формирования достаточного фиброзного каркаса, массивного и быстрого распространения МБТ в организме хронизация туберкулеза невозможна. Самопроизвольное излечение от туберкулеза на фоне ВИЧ-инфекции также невозможно в связи с отсутствием основного инструмента воздействия на возбудителя – иммунного. В результате при естественном течении ВИЧ-инфекции возможно только однонаправленное течение туберкулеза: неуклонное прогрессирование и генерализация, исходом которых может быть только гибель пациента.

Общий результат лечения туберкулеза также зависит от степени иммуносупрессии. Чем значительнее снижен уровень CD4-лимфоцитов у пациента с ВИЧ-инфекцией, тем более полная регрессия воспалительных изменений наблюдается в ходе противотуберкулезной терапии.

Таким образом, характерное проявление туберкулеза у ВИЧ-инфицированных является ничем иным, как ответной реакцией организма на внедрение МБТ в условиях иммунологической супрессии, которая может быть обусловлена и другими иммунологическими, алиментарными или стрессовыми причинами.

Глава 3

Сочетание туберкулеза органов дыхания с ВИЧ-инфекцией

3.1. Туберкулез легких

3.1.1. Очаговый туберкулез легких

Очаговый туберкулез легких – это клиническая форма туберкулеза, которая представляет собой ограниченное поражение легочной ткани с диаметром каждого патологического образования не более 12 мм, что не превышает размера легочной дольки.

Особенностью очагового туберкулеза легких является ограниченность туберкулезного поражения, которое развивается в отдельных изолированных легочных дольках в пределах одного-двух сегментов. На ранних стадиях ВИЧ-инфекции очаговый туберкулез легких характеризуется классической клинической картиной. В этих случаях уровень CD4-лимфоцитов находится в переделах от 200 до 350 кл/мкл.

В связи с ограниченной протяженностью очаговый туберкулез от других клинических форм отличается редко встречающейся деструкцией в зоне поражения, а также слабо выраженной клинической картиной. Чаще очаговый туберкулез легких не сопровождается бактериовыделением. Он относится к вторичным формам туберкулеза (развивается у ранее уже инфицированных лиц) и, соответственно, выявляют его чаще у взрослых, обычно при профилактической флюорографии, что объясняется малосимптомным течением, связанным с ограниченностью поражения. Невыявленный очаговый туберкулез легких может стать основой развития других более тяжелых форм вторичного туберкулеза.

Выделяют свежий и хронический очаговый туберкулез легких. Свежий очаговый туберкулез является самой ранней, начальной формой вторичного туберкулеза у человека, в прошлом инфицированного МБТ и перенесшего первичный период инфекции. Свежий очаговый туберкулез может возникнуть в результате либо повторного экзогенного поступления в организм вирулентных МБТ (экзогенная суперинфекция), либо при реактивации эндогенной туберкулезной инфекции в старых остаточных посттуберкулезных изменениях – обызвествленных первичных очагах или кальцинатах (эндогенная реактивация).

Необходимым условием развития вторичного очагового туберкулеза является ослабление противотуберкулезного иммунитета, сформировавшегося во время первичного периода туберкулезной инфекции.

Ослаблению противотуберкулезного иммунитета способствуют переутомление и плохое питание, психические и физические травмы, а также острые и хронические заболевания, в том числе присоединение ВИЧ-инфекции. Вероятность развития вторичного туберкулеза также увеличивается при гормональной перестройке организма и на фоне лечения иммунодепрессантами (ГКС, цитостатиками).

Разнообразные неблагоприятные факторы внешней и внутренней среды снижают бактерицидную активность альвеолярных макрофагов, что благоприятствует реверсии персистирующих микобактерий, не способных вызвать развитие заболевания, в вирулентные, размножающиеся формы. Увеличение бактериальной популяции вызывает и повторное поступление микобактерий из внешней среды. Несмотря на эти важные для развития вторичного туберкулеза факторы, при отсутствии значительных изменений в общей реактивности организма и сохранении нормергической реакции на микобактерии и продукты их жизнедеятельности защитная фагоцитарная реакция иммунитета частично сохраняется. Макрофаги фагоцитируют микобактерии и локализуются в тканях легкого. Возникающая специфическая воспалительная реакция имеет локальный характер и ограничивается пределами легочной дольки.

Преимущественная верхнедолевая локализация вторичных туберкулезных очагов обусловлена тем, что в верхней доле легкого имеются лучшие условия для их развития. Ограниченная подвижность, недостаточная вентиляция, относительно слабое кровоснабжение и медленный ток лимфы в верхушке легкого способствуют оседанию микобактерий и последующему развитию специфического

воспаления. Туберкулезные очаги вторичного генеза чаще обнаруживают в I, II или VI сегментах легкого. Поражение при очаговом туберкулезе легких чаще одностороннее, но возможна и двусторонняя локализация процесса.

Своевременная диагностика и адекватное лечение способствуют рассасыванию свежих туберкулезных очагов. Иногда они рассасываются полностью, но чаще процесс рассасывания сочетается с частичным замещением специфических грануляций соединительной тканью, в результате на месте очага формируется рубец. Воспалительная реакция при очаговом туберкулезе может приобретать и хроническое течение, которое вызывается нарушением режима лечения, при этом варианте признаки активного воспаления в очаге сочетаются с репаративными процессами. Постепенно вокруг отдельных очагов формируется фиброзная или гиалиновая капсула (очаги Ашоффа – Пуля). Замедленная инволюция туберкулезных очагов, хроническое течение заболевания приводят к развитию хронического очагового туберкулеза легких.

Развитие хронического очагового туберкулеза связано не только с замедленной инволюцией свежего очагового туберкулеза. Разные формы легочного туберкулеза в процессе обратного развития тоже могут трансформироваться в хронический очаговый туберкулез.

Очаговый туберкулез у значительной части больных протекает инапперцептно, т. е. ниже порога сознания заболевшего, в связи с этим выявление этой формы, как правило, происходит при прохождении профилактических флюорообследований. У ряда больных очаговый туберкулез проявляется слабовыраженной, преимущественно общей симптоматикой – быстрой утомляемостью и пониженной работоспособностью, снижением аппетита, небольшим уменьшением массы тела, раздражительностью, потливостью. Температура тела во второй половине дня иногда может повышаться до субфебрильных значений. Эти изменения обусловлены туберкулезной интоксикацией. Симптомы поражения органов дыхания бывают редко. В отдельных случаях, при вовлечении в патологический процесс плевры, возникают неинтенсивные и непостоянные боли в грудной клетке, связанные с актом дыхания. При объективном обследовании иногда выявляют небольшое ограничение дыхательных движений грудной клетки на стороне поражения, ослабление дыхания над зоной поражения. При перкуссии редко обнаруживают какие-либо патологические признаки. Они появляются только при прогрессировании туберкулезного воспаления со слиянием очагов и значительной реакцией со стороны плевры,

при этом над зоной поражения выявляют укорочение легочного звука и после покашливания выслушивают непостоянные единичные влажные мелкопузырчатые хрипы *(см. рис. 1, 1а)*.

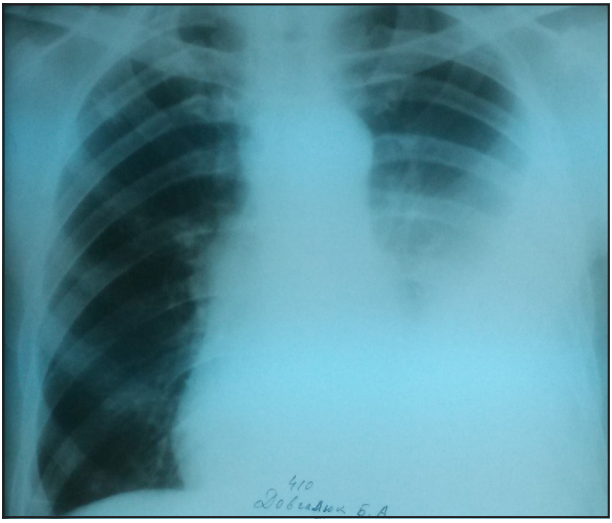

Рис. 1. Очаговый туберкулез S1 правого легкого, осложненный экссудативным левосторонним плевритом

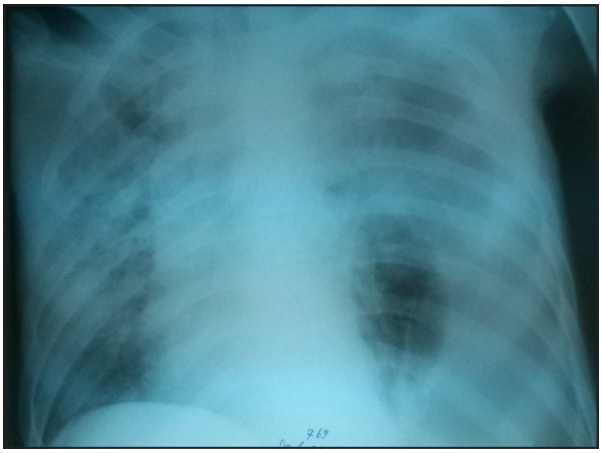

Рис. 1а. Прогрессирование туберкулеза с переходом в генерализированную форму с вовлечением легких, внутригрудных лимфатических узлов, плевры

У больного с ВИЧ-инфекцией может быть обнаружена любая форма туберкулезного процесса, заболевание может развиться на любой стадии ВИЧ-инфекции, но его клинические проявления будут различны. Очаговый туберкулез легких, как правило, выявляется у ВИЧ-инфицированных достаточно редко в сравнении с другими формами туберкулеза легких с относительно сохранной иммунной системой на ранней стадии ВИЧ-инфекции. Этот вариант ограниченного туберкулезного процесса может быть выявлен в том числе и среди больных с ВИЧ-инфекцией, добросовестно принимающих назначенную им схему антиретровирусной терапии, которая способствует восстановлению количества CD4-клеток, а значит, и улучшению функционирования иммунной системы в целом. Очаговый туберкулез у ВИЧ-инфицированных, как и у лиц без ВИЧ-инфекции, преимущественно выявляется при профилактических флюорографических исследованиях и протекает без каких-либо ярких особенностей и отличий. В верхних долях легких наблюдаются типично сформированные очаги без выраженного увеличения прикорневых лимфатических узлов и массивного плеврального выпота. Однако, несмотря на отсутствие особенностей течения, туберкулез (в том числе очаговый) на ранней стадии ВИЧ-инфекции регистрируется чаще, чем среди остального населения, не страдающего ВИЧ-инфекцией.

3.1.2 Инфильтративный туберкулез

Инфильтративный туберкулез – это клиническая форма туберкулеза, развивающаяся на фоне специфической гиперсенсибилизации легочной ткани и выраженной экссудативной тканевой реакции в зоне воспаления с тенденцией к прогрессированию и появлению распада в легочной ткани. Обычно заболевают этой формой туберкулеза взрослые, чаще молодого возраста. Инфильтративный туберкулез является преобладающей формой туберкулезного процесса среди всех контингентов больных, так как отличается значительным клинико-морфологическим разнообразием. Различают следующие варианты инфильтратов: бронхолобулярный, округлый, облаковидный, лобарный (лобит), перисциссурит.

Развитие инфильтративного туберкулеза связано с прогрессированием очагового туберкулеза – появлением и увеличением зоны инфильтрации вокруг свежих или старых туберкулезных очагов, что приводит к значительному увеличению объема специфического поражения легочной ткани и качественному изменению характера процесса.

Так как туберкулезный инфильтрат представляет собой комплекс свежего или старого очага с окружающей зоной перифокального воспаления, то инфильтраты чаще локализуются в I, II и VI сегментах легкого, т. е. в тех же участках легкого, где обычно располагаются туберкулезные очаги *(рис. 2, 2а, 2б)*.

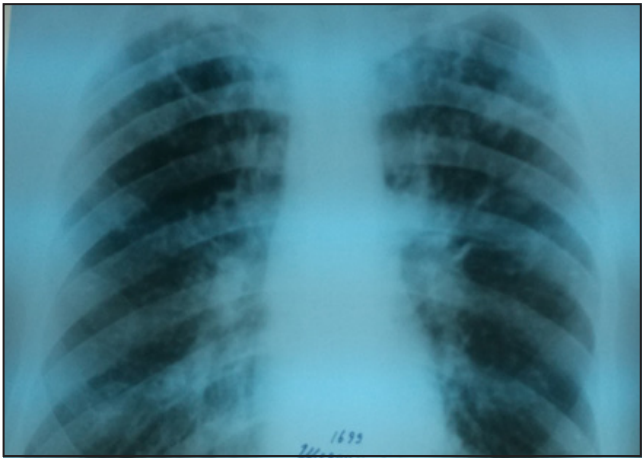

Рис. 2. Обзорная рентгенограмма органов грудной клетки больного. Инфильтративный туберкулез легких сегментов SS_2 справа и S_{1+2} слева в фазе распада

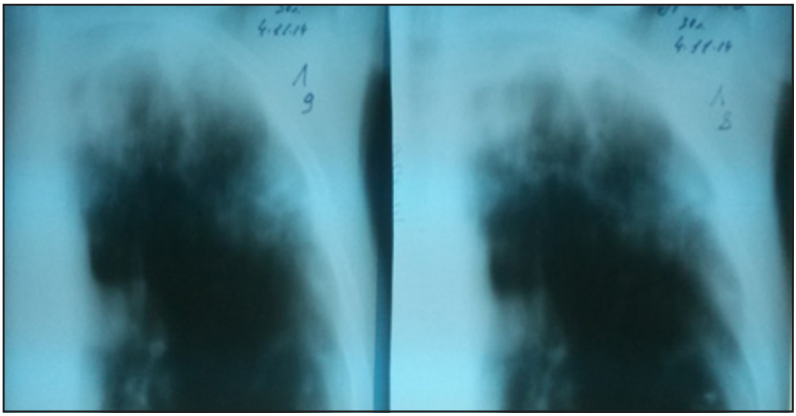

Рис. 2 а, б. Томограммы левого верхних полей легких на гл. 8–9 см. На серии томограмм в S_{1+2} очаговые и тенистые тени, сливающиеся в фокусы инфильтрации (консолидации).

Усилению воспалительной реакции вокруг очагов способствуют массивная туберкулезная суперинфекция, угнетение иммунного ответа, вызванное влиянием различных экзо и эндогенных факторов (сопутствующая патология, психоэмоциональные травмы, естественная гормональная перестройка, лечение глюкокортикостероидами и т. д.). Эти факторы снижают эффективность иммунных реакций, а следовательно создают предпосылки для быстрого роста популяции микобактерий. При увеличении численности микробной популяции возрастает вероятность появления в ней высоковирулентных и лекарственно-устойчивых штаммов. Активные соединения (сульфатиды, липоарабиноманнан и др.), входящие в состав высоковирулентных микобактерий, создают благоприятные условия для их выживания в макрофагах. Эти соединения также вызывают резкое усиление реакции гиперчувствительности замедленного типа к антигенам микробной клетки. В результате вокруг исходного туберкулезного очага развивается воспалительная реакция с выраженным экссудативным компонентом. Специфическое воспаление распространяется за пределы легочной дольки, а общий объем поражения увеличивается. Именно так образуется бронхолобулярный инфильтрат.

Выраженность и дальнейшая динамика воспалительной реакции могут изменяться в зависимости от степени нарушения иммунологической реактивности и свойств микробной популяции. При относительно умеренных нарушениях иммунологической реактивности увеличение численности микобактерий происходит медленнее, чувствительность тканей к микобактериям усиливается постепенно, при этом варианте интенсивность экссудации относительно невелика, клеточная инфильтрация умеренно выражена, воспалительные изменения имеют смешанный экссудативно-пролиферативный характер и распространяются относительно медленно. Зона туберкулезного поражения обычно ограничивается пределами одного сегмента, а инфильтрат, сформировавшийся в этом случае, называется округлым (*рис. 3, 3а, 3б*).

Рентгенологическая картина инфильтративного туберкулеза на ранних стадиях ВИЧ-инфекции не имеет существенных отличий от туберкулеза, развивающегося у лиц без ВИЧ-инфекции.

При значительном ослаблении местного и общего иммунитета, в том числе у ВИЧ-инфицированных, отмечаются более высокие темпы роста микробной популяции. Формирующаяся гиперергическая реакция легочной ткани определяет резко выраженную экссудацию, которая характеризуется бедностью клеточного состава и слабой

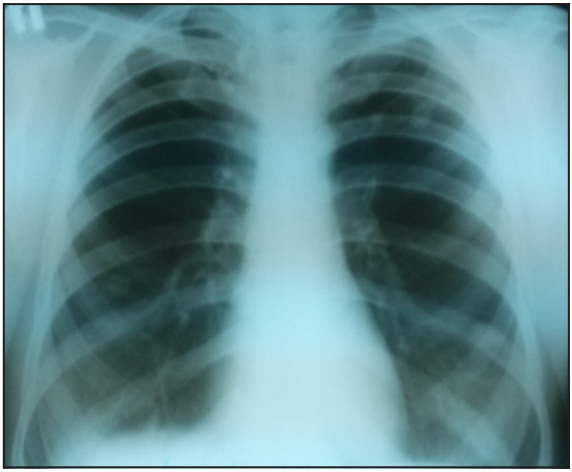

Рис. 3. На обзорной рентгенограмме легких слева в S_{1+2} небольшой округлый инфильтрат во II-м межреберье

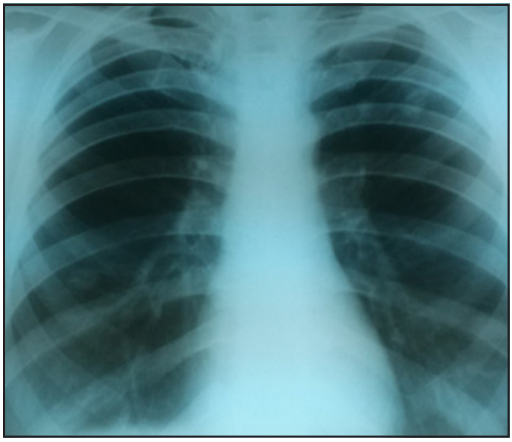

Рис. 3а. Слева во II-м межреберье инфильтративный фокус с просветлением (выкрашивание казеозно-некротических масс на фоне специфической терапии)

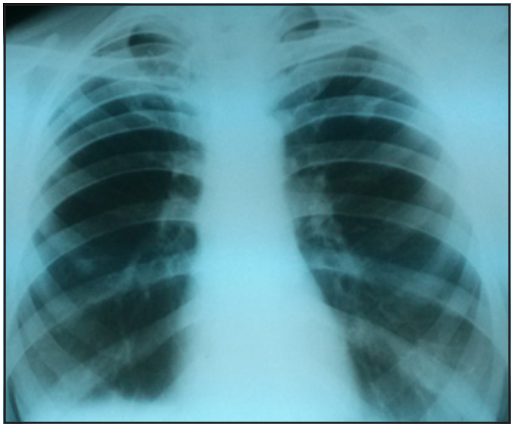

Рис. 3б. Рассасывание и уплотнение инфильтрации с остаточными явлениями (плотная очаговая тень на фоне тяжистости на ограниченном участке легкого)

выраженностью признаков специфического воспаления; альвеолы заполнены тканевой жидкостью, содержащей нейтрофильные гранулоциты и небольшое число макрофагов. Имеется выраженная наклонность к прогрессированию туберкулезного процесса с быстрым поражением нескольких сегментов легкого (облаковидный инфильтрат) (*рис. 4, 4а, 5, 5а*).

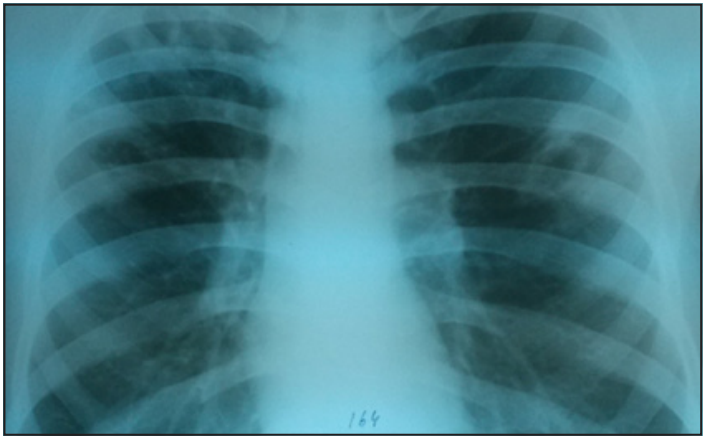

Рис. 4. Инфильтративный туберкулез S_6 левого легкого в фазе распада с засевом в верхнюю долю правого легкого

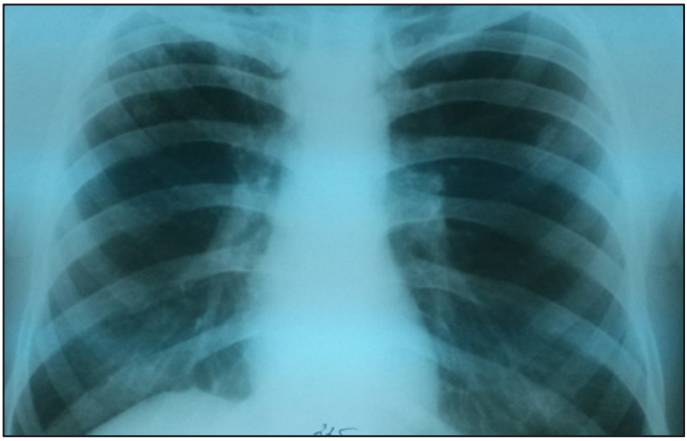

Рис. 4а. Тот же случай: рассасывание инфильтрации в S_6 слева с формированием фиброзно-очаговых теней, рассасывание и уплотнение очаговых теней в S_1 справа на фоне проведения специфической противотуберкулезной терапии

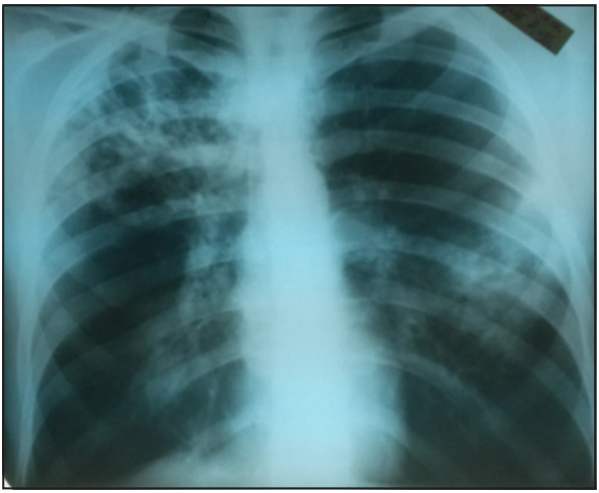

Рис. 5. Инфильтративный туберкулез верхней доли правого легкого в фазе распада, облаковидный инфильтрат с засевом в нижнюю долю левого легкого

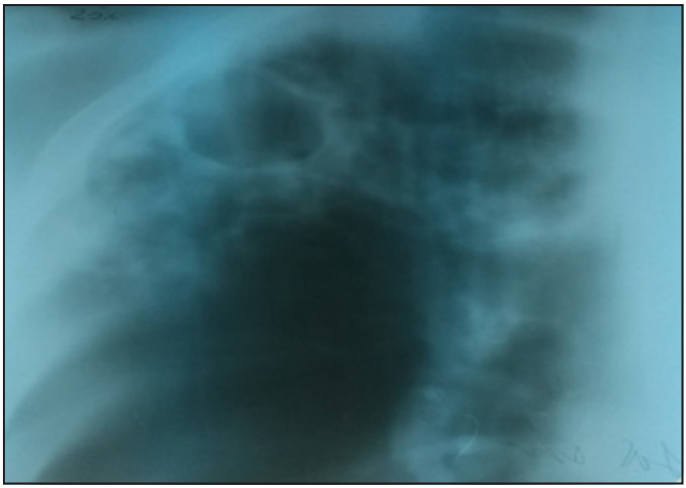

Рис. 5а. На рентгенограмме верхней доли правого легкого (срез 8 см) в S_2 определяется полость распада на фоне инфильтративно-очаговых теней, с дорожкой к корню легкого

Отличительной особенностью туберкулезного процесса у ВИЧ-инфицированных может быть наличие туберкулезного инфильтрата

в нижних долях легких, что затрудняет дифференциальную его диагностику с пневмонией *(рис. 5б)*.

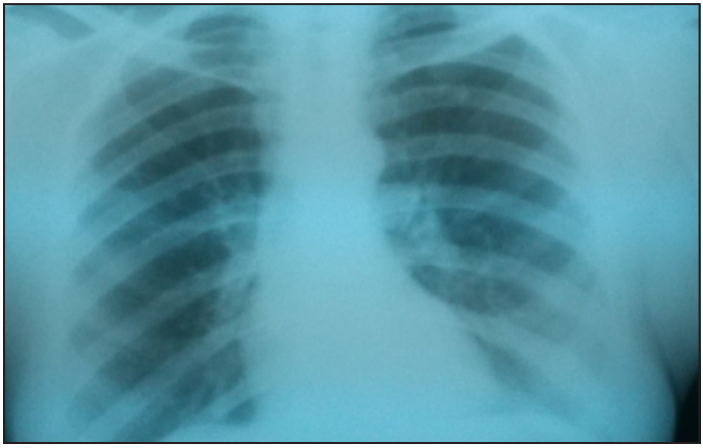

Рис. 5б. Инфильтративный туберкулез в нижней доли левого легкого. Туберкулез внутригрудных лимфоузлов

Инфильтрат, развивающийся по ходу главной или добавочной междолевой щели, называют перисциссуритом. Дальнейшее угнетение иммунологических реакций, развивающихся на фоне туберкулеза, характеризуется повышением активности лимфоцитов Т-супрессоров и угнетением реакции гиперчувствительности замедленного типа. Погибая, макрофаги формируют зону казеозного некроза. Казеозные массы постепенно расплавляются и проникают в дренирующий бронх. В зоне прогрессирующего туберкулезного воспаления образуется участок деструкции, ограниченный воспаленно-измененной легочной тканью. Постепенно формируется классическая для туберкулезного поражения полость распада, которая является источником дальнейшего бронхогенного и лимфогенного распространения микобактерий, появления новых очагов и инфильтратов в других отделах легкого. Вовлечение в патологический процесс доли легкого с образованием в ней полостей распада свидетельствует о развитии лобита.

Обратное развитие инфильтративного туберкулеза на фоне адекватного лечения характеризуется рассасыванием воспалительных изменений. Выраженность и длительность этого процесса зависят от ряда факторов: характера экссудата, распространенности поражения, обширности казеозного некроза с соответственной выражен-

ностью распада легочной ткани, реактивности организма больного. Инфильтраты небольшой протяженности с серозным экссудатом на фоне лечения могут регрессировать относительно быстро. При серозно-фибринозном или геморрагическом экссудате рассасывание происходит медленнее и сочетается с развитием фиброза. Казеозные массы по мере рассасывания инфильтрации уплотняются и осумковываются. На месте полости распада постепенно формируется фиброзный очаг с включениями сухого казеоза, в дальнейшем может образоваться линейный или звездчатый рубец.

Выраженность клинической картины зависит от распространенности поражения, вида инфильтрата. Начало инфильтративного туберкулеза легких примерно в половине случаев бывает острым и напоминает заболевание гриппом или острой пневмонией. Также острое начало заболевания связано, как правило, с действием провоцирующего фактора – переохлаждения. Относительно слабая выраженность клинических проявлений чаще встречается у больных с бронхолобулярным или округлым инфильтратом. У них обычно наблюдаются повышенная утомляемость, снижение аппетита, периодическое повышение температуры тела. Больные часто не воспринимают эти симптомы как проявления болезни, поэтому туберкулезный инфильтрат, имеющий ограниченную протяженность, обычно обнаруживают при профилактической флюорографии. Облаковидный инфильтрат, перисциссурит и лобит чаще характеризуются острым

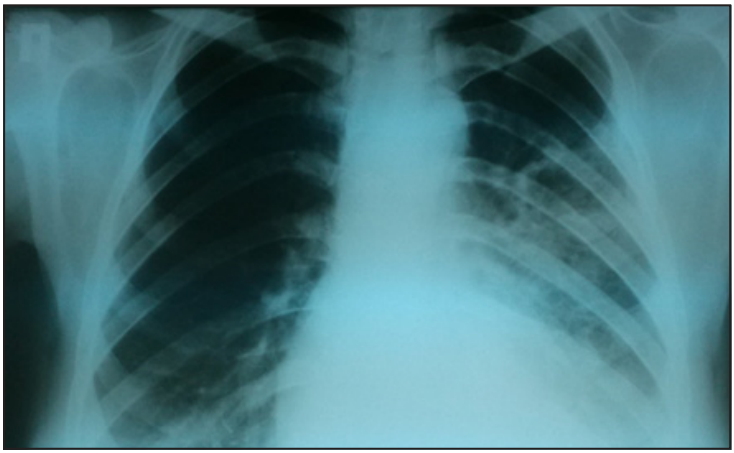

Рис. 6. Инфильтративный туберкулез левого легкого, осложненный двухсторонним экссудативным плевральным выпотом

началом с выраженными симптомами интоксикации, кашлем с мокротой, иногда кровохарканьем. Вовлечение в патологический процесс плевры приводит к появлению болей в грудной клетке на стороне поражения, которые связаны с актом дыхания. В данном случае выявление заболевания происходит при обращении к врачу с соответствующими жалобами *(рис. 6, 6а, 6б)*.

У ВИЧ-инфицированных своеобразно протекает инфильтративный туберкулез легких – существует зависимость между степенью иммунодефицита и течением туберкулеза. Как уже отмечалось, даже на ранних стадиях ВИЧ-инфекции заболеваемость различными формами туберкулеза выше, чем в целом в популяции. Но на ранних стадиях ВИЧ-инфекции чаще выявляются ограниченные процессы: бронхолобулярный и округлый инфильтрат, которые могут быть обнаружены при обычной профилактической флюорографии. В случае обращения таких пациентов с соответствующими жалобами врач выявляет и более распространенные поражения в виде облаковидного инфильтрата, перисциссурита и даже лобита. В большинстве случаев наблюдается верхнедолевое поражение легких, примерно в половине случаев с распадом, а значит и с бактериовыделением. Особенных отличительных проявлений ин-

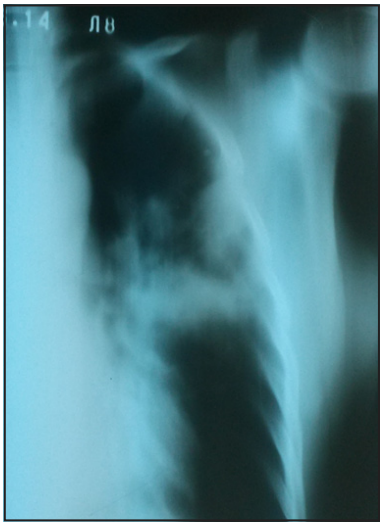

Рис. 6а. На томограмме (срез 8 см) в проекции сегмента S_6 визуализируем участок консолидации легочной ткани (инфильтрации) с участками просветления в легочной ткани

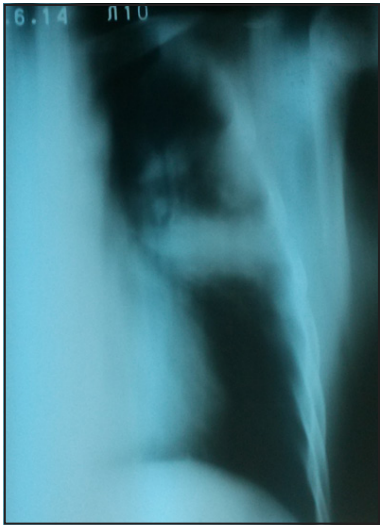

Рис. 6б. Тот же случай, *т*омограмма (срез 10 см)

фильтративного туберкулеза на этом этапе течения ВИЧ-инфекции, как правило, не обнаруживается, однако при отказе пациента от лечения заболевание быстро прогрессирует (*рис. 7а, 7б, 7в, 7г*).

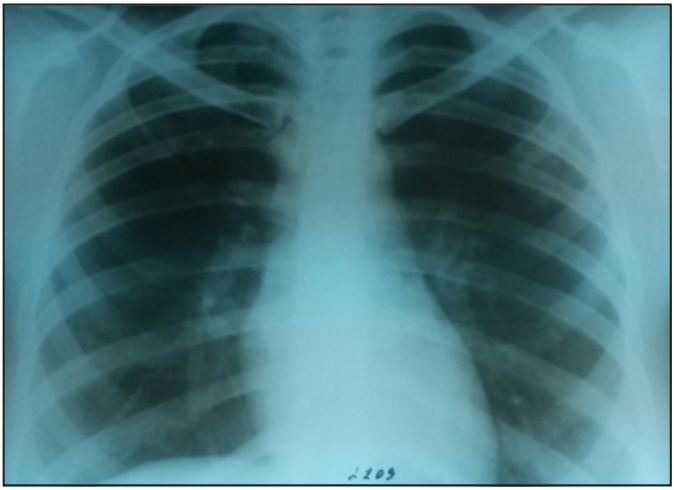

Рис. 7а. Тот же случай. Динамика рассасывания и уплотнения инфильтрации после 3-х месяцев специфического противотуберкулезного лечения

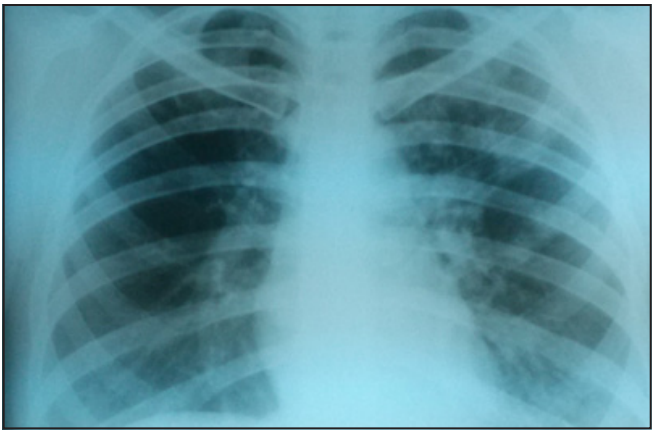

Рис. 7б. Прогрессирование туберкулеза: появление полости распада слева S_{1+2} и небольшого плеврального выпота с обеих сторон в результате при отказа от лечения

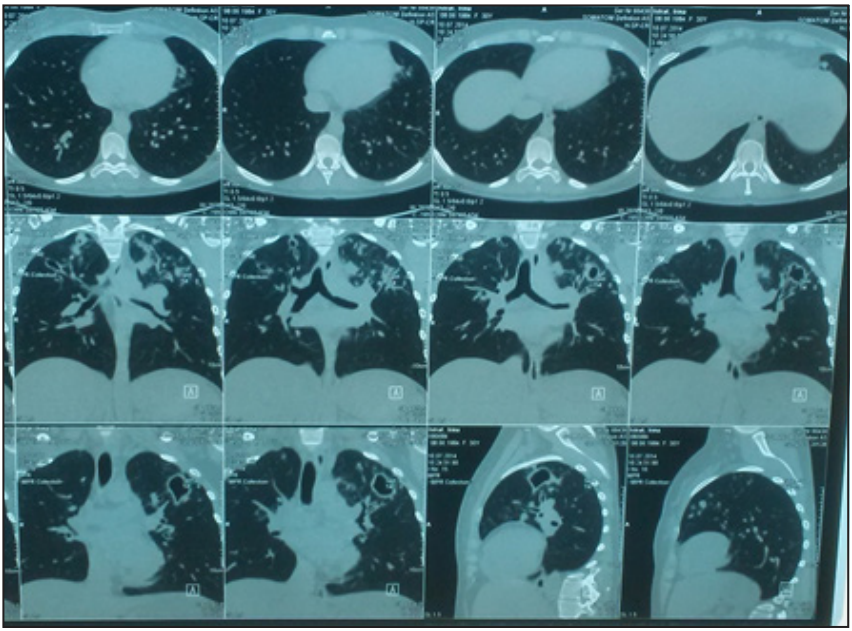

Рис. 7в. КТ: прогрессирование туберкулеза, справа и слева в верхних сегментах участки инфильтрации и полости деструкции легочной ткани

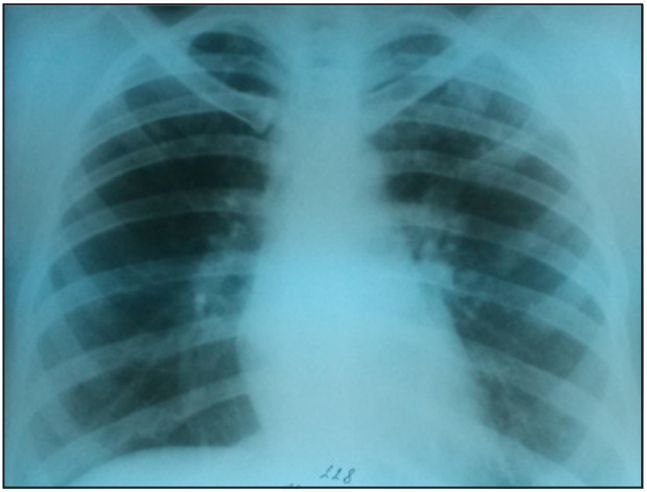

Рис. 7г. Положительная динамика рассасывания туберкулеза на фоне специфической противотуберкулезной терапии через 6 месяцев лечения

ВИЧ-инфекция на поздних стадиях своего развития существенно влияет на состояние иммунореактивности при туберкулезе, изменяя взаимоотношения в системе клеточного иммунитета, нарушая дифференцировку макрофагов и формирование специфической грануляционной ткани. Более частое развитие туберкулеза у ВИЧ-инфицированных может происходить как из-за снижения сопротивляемости к внешнему заражению МБТ (экзогенная суперинфекция), так и в результате реактивации старых остаточных посттуберкулезных изменений, ослабления противотуберкулезного иммунитета (эндогенная реактивация).

Туберкулез на поздних стадиях ВИЧ-инфекции имеет ряд особенностей. Примечательно, что при снижении уровня CD4-лимфоцитов снижается частота деструкций и реже наблюдается бактериовыделение. Отмечено также, что при ВИЧ-инфекции в случае снижения уровня CD4-лимфоцитов менее 200–300 кл/мкл инфильтративный туберкулез часто осложняется экссудативным плевритом, милиарной диссеминацией, увеличением различных групп лимфатических узлов, поражением внелегочных органов, т. е. туберкулезный процесс приобретает характер генерализованного. И чем ниже уровень CD4-лимфоцитов, тем чаще наблюдается число распространенных поражений *(рис. 8, 8а)*.

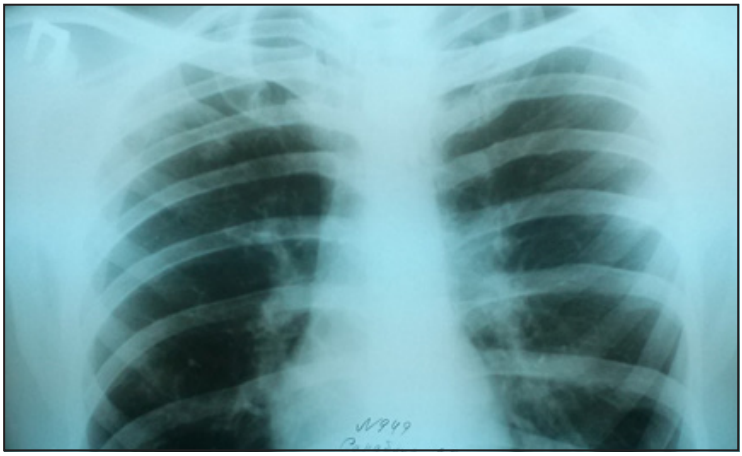

Рис. 8. Инфильтративный туберкулез верхней доли правого легкого с вовлечением в процесс паратрахеальных лимфатических узлов. На рентгенограмме хорошо определяются расширение тени средостения и нечетко инфильтрация в S_1 S_2 правого легкого

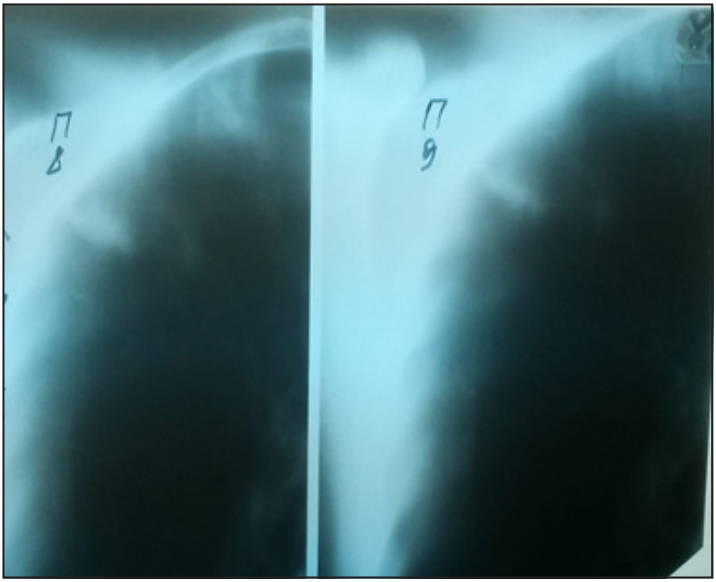

Рис. 8а. Тот же случай. На серии томограмм (срезы 8–9 см) верхней доли правого легкого определяются латерально участки инфильтрации легочной ткани на фоне плевральных наложений по периферии

Инфильтраты располагаются в нижних долях, либо имеют двухстороннюю локализацию, с высоким числом распространённых процессов без распада лёгочной ткани и с более низкой частотой обнаружения МБТ в мокроте *(см. рис. 6, 6а, 6б).* Снижение выявления процессов с фазой распада и бактериовыделением связано с резким снижением экссудативно-пролиферативных процессов на фоне тяжелого иммунодефицита, что в свою очередь приводит к быстрому распространению диссеминированного туберкулезного процесса. Наиболее типичными жалобами таких больных являются слабость, кашель, высокая лихорадка и потливость, то есть жалобы преимущественно респираторного характера. Необходимо отметить, что кашель не является характерным симптомом инфильтративного туберкулеза на поздних стадиях ВИЧ-инфекции. Он редко присутствует в жалобах больных, в отличии от постоянно присутствующей лихорадки. Характерно значительное похудание больного.

Потеря массы тела обычно составляет 10–20 кг и всегда больше 10 % от исходной. Типичным является правило, согласно которому туберкулез органов грудной клетки (в том числе инфильтра-

тивный) у пациентов с поздними стадиями ВИЧ-инфекции может существовать без внелегочного туберкулеза, а внелегочный туберкулез без туберкулеза органов грудной клетки у них быть не может. В связи с указанными особенностями течения заболевания туберкулез выявляется, как правило, при обращении с жалобами, а о профилактическом выявлении, даже при регулярном прохождении флюорографии органов грудной клетки, на поздних стадиях ВИЧ-инфекции говорить, к сожалению, не приходится. Флюорография как метод раннего выявления туберкулеза эффективна только на начальной стадии ВИЧ-инфекции.

3.1.3 Диссеминированный туберкулез

Диссеминированный туберкулез легких характеризуется образованием в легких множественных туберкулезных очагов чаще продуктивного воспаления в результате гематогенной, лимфогенной или лимфогематогенной диссеминации МБТ и различной по выраженности клинической картиной воспалительного заболевания легких.

Различают следующие клинические формы: острый диссеминированный (милиарный) туберкулез легких, подострый диссеминированный туберкулез легких, хронический диссеминированный туберкулез легких, генерализованный гематогенно-диссеминированный туберкулез.

Диссеминированный туберкулез возникает чаще в результате распространения МБТ в легких гематогенным (лимфогематогенным) путем и реже лимфогенным. Генерализация туберкулезного процесса возможна при осложненном первичном туберкулезе, когда бактериемия, характерная для первичного периода туберкулезной инфекции, осложняется множественной очаговой диссеминацией в легких и других органах (ранняя генерализация). При первичном туберкулезе источником диссеминированного распространения МБТ чаще всего являются казеозно-измененные внутригрудные лимфатические узлы, которые топографически и функционально тесно связаны с кровеносной и лимфатической системами. Диссеминированный туберкулез легких может развиться спустя много лет после первичного инфицирования МБТ, спонтанного или самоизлеченного лекарственного первичного туберкулеза (поздняя генерализация). Рассеивание МБТ происходит из обострившихся заживших очагов первичного туберкулеза (кальцинированных лимфатических узлов, очага Гона) в органах дыхания, очагов внелегочного туберкулеза. Эк-

зогенная суперинфекция может способствовать обострению очагов или быть непосредственной причиной развития диссеминации. Диссеминированный туберкулез легких чаще возникает в результате распространения МБТ по кровеносным сосудам – бактериемии. В малый круг кровообращения микобактерии проникают из активного очага туберкулеза в легких или в лимфатическом узле при распространении туберкулезного воспаления на стенку рядом расположенного легочного сосуда. Зачастую бактериемия в малом круге возникает при туберкулезном поражении лимфатических узлов средостения, когда МБТ через грудной лимфатический проток, подключичную вену, правые отделы сердца и легочную артерию (лимфогематогенно) проникают в легкие. Из внелегочного очага МБТ попадают в сосуды легкого после предшествующей бактериемии. При гематогенной диссеминации туберкулезные очаги располагаются в обоих легких симметрично, на всем протяжении или преимущественно в верхних отделах. МБТ могут проникать и распространяться в легких из туберкулезного очага в лимфатическом узле корня легкого или средостения по лимфатическим сосудам ретроградно (лимфогенный диссеминированный туберкулез). В этом случае возникает преимущественно односторонняя очаговая диссеминация, реже двусторонняя. Она несимметричная. Однако наличия МБТ в крови и в лимфе еще недостаточно для возникновения диссеминированного туберкулеза легких. Необходимо снижение естественной сопротивляемости организма, общего и местного противотуберкулезного иммунитета в сочетании с повышенной чувствительностью легочной ткани, легочных кровеносных и лимфатических сосудов к туберкулезной инфекции. Диссеминированный туберкулез может развиваться у детей, не вакцинированных БЦЖ; у лиц с врожденным или приобретенным иммунодефицитом; у больных в период естественной гормональной перестройки организма: при голодании, при других инфекционных заболеваниях, при применении физиотерапевтических процедур; при чрезмерной инсоляции. Одним из главных условий возникновения диссеминированного туберкулеза является тесный контакт с больными туберкулезом с массивным бактериовыделением.

Генерализованный диссеминированный туберкулез с экссудативно-казеозными очагами во многих органах встречается нечасто и возникает при резком снижении противотуберкулезного иммунитета и массивной суперинфекции, либо при поступлении большого количества МБТ в кровь, например, при перфорации казеозного лимфатического узла в кровеносный сосуд. На фоне выраженной

иммунодепрессии диссеминированный туберкулез может протекать с клинической картиной туберкулезного сепсиса (на вскрытии у таких больных обнаруживаются во многих органах множественные казеозные очаги с большим количеством МБТ). При остром диссеминированном туберкулезе легких гематогенного генеза находят многочисленные мелкие (около 2 мм), с просяное зерно (от лат. *milium* – просо), очаги. Такую форму называют милиарным туберкулезом. Появлению в легких очагов предшествуют гиперергическая реакция капилляров в виде дезорганизации коллагена и фибриноидного некроза стенки, развитие васкулитов и лимфангитов, что приводит к повышению проницаемости стенки капилляров и созданию условий для проникновения микобактерий из крови в легкие. Вокруг капилляров в альвеолярных перегородках и внутри альвеол появляются просовидные желтовато-серые мелкие очаги, выступающие над поверхностью среза легкого в виде бугорков. Бугорки могут быть некротическими (казеозными), экссудативными и продуктивными, диаметром 1–2 мм. При милиарном туберкулезе легких бугорки чаще продуктивные. При микроскопическом исследовании в центре такого бугорка обнаруживается казеоз, который окружен эпителиоидными и единичными гигантскими клетками, а по периферии – клетками лимфоидного ряда. При подострой гематогенной диссеминации МБТ в легких очаги обсеменения бывают среднего и крупного размера (до 5–10 мм). Такой процесс сопровождается поражением более крупных сосудов – внутридольковых вен и междольковых ветвей легочной артерии. Очаги имеют тенденцию к слиянию с образованием инфильтратов с казеозным некрозом и формированием тонкостенных полостей распада («штампованные каверны»). Легкие поражаются симметрично на всем протяжении, реже – только верхние отделы. Очаги располагаются в кортикальных (субплевральных) отделах легких. Формирование очаговой диссеминации не ограничивается легкими и, как правило, распространяется на висцеральный листок плевры. Поэтому диссеминированный туберкулез часто осложняется экссудативным плевритом. В легких, кроме различия очагов, отмечаются отек и клеточная инфильтрация межальвеолярных перегородок, что приводит к потере эластичности легочной ткани и развитию диффузной эмфиземы.

При милиарной диссеминации эмфизема исчезает с рассасыванием воспалительных изменений и восстановлением эластичности легких, а при подостро развивающейся средне- и крупноочаговой диссеминации в результате склеротических изменений стенок аль-

веол и облитерирующего васкулита и лимфангита эмфизема приобретает необратимый характер. Хронический диссеминированный туберкулез легких (ХДТЛ) формируется в случае недиагностированной повторной гематогенной или лимфогематогенной диссеминации МБТ, а также в исходе неэффективного лечения свежего диссеминированного туберкулеза. Это одна из деструктивных форм хронического туберкулеза. Разнообразие морфологических изменений при ХДТЛ дополняют фиброз периваскулярной и перибронхиальной ткани, васкулиты и как их исход – облитерация сосудов, рубцы на плевре. В результате гипертензии в малом круге кровообращения развивается гипертрофия миокарда правого желудочка.

Многообразие патогенеза и патоморфологической картины объясняет значительную вариабельность клинических форм диссеминированного туберкулеза. У большинства больных заболевание выявляется при обследовании в связи с ухудшением состояния здоровья, но у некоторых случайно, при профилактических флюорографических обследованиях.

Острый диссеминированный (милиарный) туберкулез легких чаще всего начинается внезапно с недомогания, ухудшения аппетита, диспепсических расстройств, головной боли. Температура в течение нескольких дней повышается до 38–40 °С. У больного развиваются резкая слабость, выраженная одышка, тахикардия, цианоз, сухой кашель. При дальнейшем усилении токсикоза появляются адинамия, нарушение сознания, иногда бред. По тяжести состояния больного и клинической картине, в которой преобладают симптомы интоксикации, и чаще диспепсические явления ЦНС. Эта форма милиарного туберкулеза напоминает брюшной тиф, поэтому ее условно называют «тифоидной».

Тяжесть клинической картины острого диссеминированного туберкулеза легких может быть обусловлена выраженной дыхательной недостаточностью, когда у больного наряду с симптомами интоксикации имеются резко выраженная мучительная одышка, сухой кашель, цианоз, увеличенная застойная печень, тахикардия. Такую форму называют «легочной».

Когда на первый план выступает симпатическая интоксикация ЦНС с соответствующей картиной менингиальных знаков, такую форму милиарного туберкулеза называют «менингеальной».

Диссеминированный туберкулез, который сопровождается образованием в легких крупных и среднего размера очагов, возникает обычно подостро. Больных чаще беспокоят умеренные общая сла-

бость, утомляемость, понижение работоспособности, раздражительность, ухудшение аппетита, похудание, эпизодические подъемы температуры тела, умеренный продуктивный кашель. Иногда больные обращаются к врачу в связи с легочным кровотечением. Первым симптомом подострого диссеминированного туберкулеза может быть боль в боку, свидетельствующая о воспалительной реакции плевры. Эта форма диссеминированного туберкулеза иногда может протекать и на фоне удовлетворительного общего состояния и самочувствия больного, несмотря на большое распространение воспалительного процесса в легких. Нередко такой вариант туберкулеза может приниматься за другие бронхо-легочные заболевания.

Первыми клиническими проявлениями диссеминированного туберкулеза легких могут быть симптомы его внелегочных проявлений: изменение голоса и боль в горле – при туберкулезе гортани, боль в суставах конечностей и в позвоночнике – при туберкулезе костей и суставов, «асептическая» лейкоцитурия и гематурия – при туберкулезе почек, бесплодие – при туберкулезе гениталий. Нередко плеврит (не диагностированный или с неэффективным курсом специфического лечения) предшествует развитию диссеминированного туберкулеза легких. При диссеминированном туберкулезе легких возможно проникновение МБТ через гематоэнцефалический барьер и поражение мягких мозговых оболочек с характерными клиническими проявлениями туберкулезного менингита.

При осмотре и пальпации грудной клетки у больных со свежим диссеминированным туберкулезом изменений не выявляется, а при исследовании легких определяются притупленный легочный звук с коробочным оттенком, ослабленное дыхание, непостоянные сухие и в поздних стадиях немногочисленные мелкопузырчатые влажные хрипы, свидетельствующие о появлении перифокального воспаления вокруг гранулем. При крупноочаговом диссеминированном туберкулезе над областями скопления очагов легочный звук укорочен, более постоянно выслушиваются влажные мелкопузырчатые, а при появлении полостей распада – среднепузырчатые хрипы. У больных с хроническим диссеминированным туберкулезом, при формировании характерного для этой формы пневмосклероза верхушек легких и эмфиземы базальных сегментов, можно обнаружить западение над- и подключичных отделов грудной клетки и вздутие нижних отделов. При перкуссии отмечается укорочение легочного звука, соответственно над верхними отделами, коробочный перкуторный звук – над нижними (вследствие развития викарной эмфиземы).

Клиническая картина хронического диссеминированного туберкулеза легких зависит от стадии развития заболевания и его давности. Он протекает малосимптомно, если отсутствует вспышка процесса. При обострении заболевания появляются симптомы интоксикации в виде общей слабости, непостоянной лихорадки, ухудшения аппетита, похудания. Больных с большой давностью заболевания, когда в легких развились пневмосклероз и эмфизема, беспокоят одышка, усиливающаяся при физическом напряжении, кашель с мокротой, тахикардия.

У больных могут выслушиваться сухие хрипы, свидетельствующие о деформации бронхов и развитии бронхита, а в период вспышки туберкулеза – немногочисленные влажные хрипы. Каверны при хроническом диссеминированном туберкулезе часто «немые», т. е. не определяются при помощи перкуссии и аускультации.

Рентгенологический метод исследования является одним из основных в диагностике диссеминированного туберкулеза легких и определении характера диссеминации. При остром милиарном туберкулезе в первый период болезни (7–10 дней) рентгенологическими методами зачастую выявить очаговую диссеминацию в легких не удается, что является основной причиной несвоевременной диагностики этой формы туберкулеза. Лишь через неделю на качественной рентгенограмме можно отметить ухудшение четкости легочного рисунка, обусловленное отеком межуточной ткани и мелких сосудов, и только через 10–14 дней от начала заболевания в обоих легких по всем полям обнаруживаются множественные, мелкие (не более 2 мм), без тенденции к слиянию, однотипные очаги (мелкоочаговая тотальная диссеминация). Очаги округлой формы с нечеткими контурами локализуются по ходу мелких сосудов, в виде цепочки из 4–5 очагов. Очаги располагаются в легких строго симметрично, их больше в средних и нижних легочных полях за счет проекции более объемных легочных отделов. На фоне большого количества очагов мелкие сосудистые стволы не видны.

При подострой гематогенной диссеминации очаги размером 5–10 мм с тенденцией к слиянию располагаются в обоих легочных полях симметрично. В верхних отделах легочных полей очаги более крупные, а в нижних – меньшего размера и меньшей интенсивности, что отражает последовательность их возникновения. Так же, как и при острой диссеминации, заметно расположение очагов по ходу теней сосудов – «цепочкой». При слиянии очагов в фокусы возможно образование полостей распада, чаще симметрично в верхних долях обоих легких – «штампованные» каверны. Подострая диссеминация лимфогенного генеза проявляется наличием асимметричных двусто-

ронних или односторонних очаговых теней, преимущественно в прикорневых отделах легкого. Очаги располагаются группами среди тяжистых и сетчатых теней лимфангита. В корне легкого и в средостении при рентгено-томографическом исследовании можно обнаружить уплотненные, увеличенные, иногда с частичной кальцинацией, лимфатические узлы *(рис. 9, 9а, 9б)*.

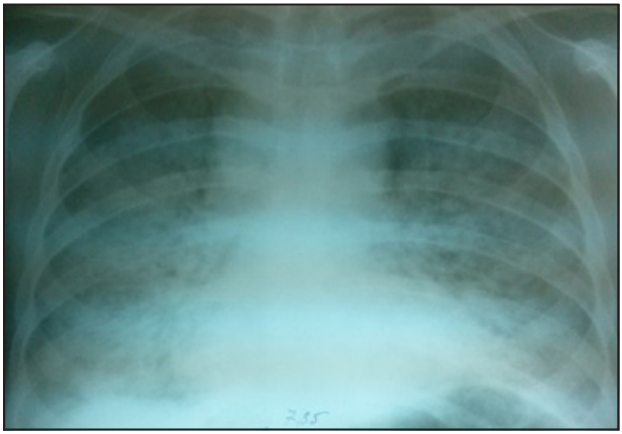

Рис. 9. Туберкулез внутренних лимфатических узлов. Диссеминированный туберкулез легких (лимфогенная диссеминация)

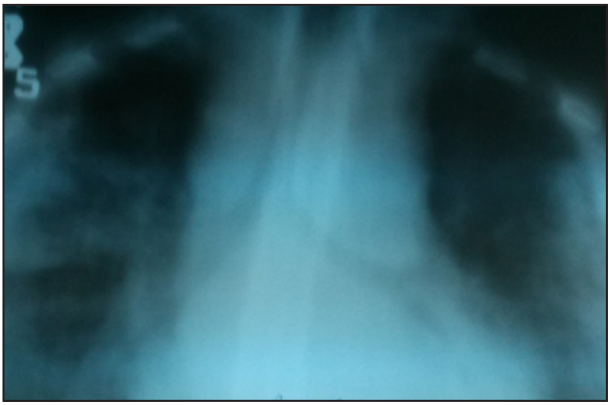

Рис. 9а. На томограмме легких (срез 8,5 см) по корню определяется гиперплазия паратрахеальных, трахеобронхеальных и бронхопульмональных лимфатических узлов с мелкоочаговой диссеминацией легочной ткани

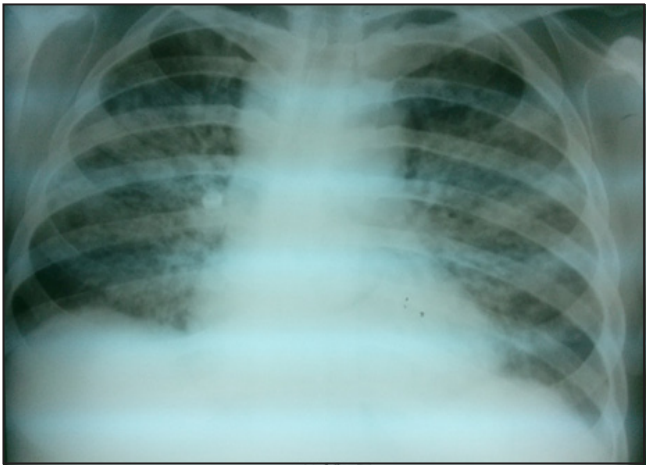

Рис. 9б. Тот же случай: прогрессирование заболевания

Для хронической гематогенной диссеминации характерен полиморфизм изменений в рентгенологической картине легких и со стороны тени сердца. За многие годы течения заболевания симметричность поражения легких нарушается. Сохраняется преимущественно верхнедолевая локализация очаговых теней, но их больше в одном из легких, очаги разной величины, формы, интенсивности и очертаний, что обусловлено их разной давностью появления (от свежих – мягких, до заживших – плотных, с кальцинацией). В верхушках легких очаговые тени более крупные и интенсивные, их значительно больше, чем в нижних отделах. Легочный рисунок усилен и деформирован в верхних отделах, обеднен (в результате развития викарной эмфиземы) – в нижних отделах. У некоторых больных обнаруживаются полости распада в виде тонкостенных кольцевидных теней с четкими внутренними и наружными контурами – «штампованные» каверны. Для хронического диссеминированного туберкулеза легких характерно соединительнотканное уплотнение паренхимы и стромы легкого, которое рентгенологически проявляется нежными тенями сетчато-ячеистого рисунка и грубыми плотными тяжистыми тенями по ходу бронхов, сосудов и междолевой плевры. Наряду с участками соединительнотканного апневматоза (отсутствия воздушности) обнаруживаются участки повышенной воздушности, не ограниченные кольцевидной тенью (не являющиеся полостью распада), – викарная эмфизема. В связи с соединительнотканным уплотнением верхних

долей легких тени корней легких симметрично подтянуты кверху, сердце принимает срединное положение.

У ВИЧ-инфицированных пациентов с поздними стадиями заболевания не может развиться хронический диссеминированный туберкулез, как и другие формы хронического туберкулеза: цирротического, фиброзно-кавернозного.

Примечательно, что в мокроте, содержимом бронхов, МБТ микроскопически выявляются не более чем у половины больных, несмотря на распространенность процесса. Выделение микобактерий характеризует деструктивные процессы в легких, которые не преобладают при гематогенной диссеминации. Даже при наличии бактериовыделения оно часто скудное. У больных милиарным туберкулезом легких и вовсе, за редким исключением, МБТ микроскопически не обнаруживаются. Современные молекулярно-генетические методы с использованием реакции ПЦР, а также культуральные методы (посевы на жидкие и плотные питательные среды), в последующем позволяют выделить ДНК и культуру микобактерии. Данный аспект представляется важным как для верификации диагноза, так и для назначения адекватных схем лечения (по результатам исследования или генотипа, или культуры МБТ на лекарственную чувствительность). Развитие подострого крупноочагового и хронического диссеминированного туберкулеза чаще сопровождается бактериовыделением, особенно если процесс находится в фазе распада.

В крови больных диссеминированным туберкулезом обычно определяются небольшой лейкоцитоз или нормальное содержание лейкоцитов, снижение содержания эозинофилов и лимфоцитов, увеличение числа палочкоядерных нейтрофилов, повышение СОЭ.

Под действием туберкулезной интоксикации у больных часто возникает недостаточность коры надпочечников, которая проявляется нарушением секреции глюкокортикоидов, минералокортикоидов, прогестерона, тестостерона и других гормонов, регулирующих формирование иммунокомпетентных лимфоцитов и других участников иммунного ответа.

Развитию диссеминированного туберкулеза легких способствует снижение функции иммунной системы, соответственно, больные с ВИЧ-инфекцией довольно часто заболевают этой тяжелой формой туберкулеза. Вероятно, развитие диссеминированного туберкулеза на ранних стадиях ВИЧ-инфекции в случаях выраженного иммунодефицита (CD4 менее 200 кл) наблюдается очень часто. Тяжесть клинических проявлений туберкулезного процесса тем больше, чем

меньшее количество CD4-клеток циркулирует в периферической крови. Основными клиническими проявлениями диссеминированного туберкулеза на фоне ВИЧ-инфекции являются астения, постоянная (реже интермиттирующая) лихорадка, кашель, значительное снижение массы тела, диарея, увеличение лимфатических узлов (преимущественно шейных и подмышечных, реже паховых), при этом они плотной консистенции, бугристые, плохо смещающиеся при пальпации. Яркая клиническая картина у большинства больных опережает клинические проявления на несколько недель. У многих больных снижается туберкулиновая чувствительность, при этом частота отрицательных реакций обратно пропорциональна уровню CD4-лимфоцитов и распространенности туберкулезного процесса. В легких диссеминированный туберкулез проявляется как мелкие полиморфные или мономорфные очаги во всех полях. Туберкулезные изменения в легких у больных на поздних стадиях ВИЧ-инфекции (СПИД) отличаются более частым развитием прикорневой аденопатии, милиарной диссеминации, наличием преимущественно интерстициальных изменений и образованием плеврального выпота либо полисерозитов. В то же время у них достаточно редко поражаются верхние отделы легких, не столь часто формируются характерные для туберкулеза каверны и ателектазы. Весьма характерным считается значительно более частое развитие туберкулезной микобактериемии, которая у больных СПИДом осложняется септическим шоком с нарушением функции многих органов, включая костный мозг. Ситуацию усугубляют вторичные оппортунистические заболевания, такие как токсоплазмоз, кандидоз, пневмоцистная пневмония, криптококкоз, цитомегаловирус, гистоплазмоз, кокцидиоидоз, аспергиллез, нетуберкулезный микобактериоз, стафилоккоковая и стрептококковая инфекции, саркома Капоши. Данные заболевания существенно затрудняют диагностику и осложняют течение туберкулеза, что нередко приводит к летальному исходу. Диссеминация распространяется за пределы легочной ткани, часто в патологический процесс, помимо лимфатических узлов, вовлекаются менингеальные оболочки, а также плевра *(рис. 10)*.

Туберкулезные изменения в легких у больных СПИДом отличаются более частым развитием прикорневой аденопатии, милиарных высыпаний с наличием преимущественно интерстициальных изменений и образованием плеврального выпота. В то же время у них достоверно реже поражаются верхние отделы легких, не столь часто формируются характерные для туберкулеза каверны и ателек-

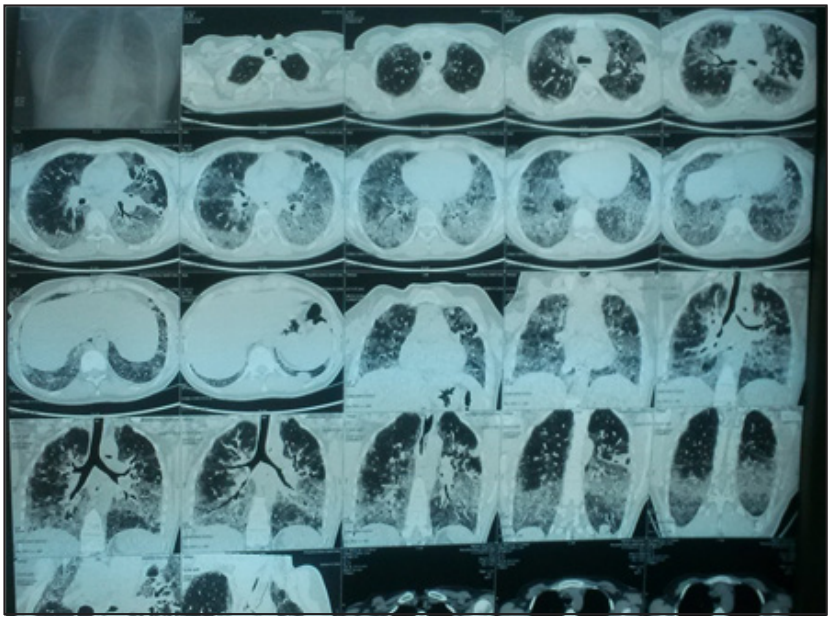

Рис. 10. На серии компьютерной томографии органов грудной клетки диссеминированный туберкулез легких (лимфогематогенный вариант)

тазы. Нередко у больных СПИДом вместо милиарных высыпаний на рентгенограммах легких обнаруживаются диффузные сливающиеся инфильтративные изменения, протекающие по типу казеозной пневмонии. Весьма характерным считается более частое развитие туберкулезной микобактериемии, которая у больных СПИДом осложняется септическим шоком с нарушением функций органов и систем. Возможно развитие специфического процесса в мезентериальных лимфатических узлах, в мышцах грудной и брюшной полости и головном мозге с развитием специфических абсцессов и натечников. Нередко это приводит к смерти больного, несмотря на специфическое и хирургическое лечение.

Ухудшает прогноз и сложность диагностики туберкулеза у данного контингента. Трудности диагностики туберкулеза возникают в основном в поздних стадиях ВИЧ-инфекции, и в том числе СПИД. Преобладание в этот период диссеминированного процесса с внелегочными поражениями, с резким уменьшением числа случаев с фазой распада легочной ткани существенно уменьшает число боль-

ных, у которых в мокроте при микроскопии (по методу Циль – Нильсена) и даже при посеве выявляются МБТ. Однако необходимо учитывать, что в этот период течения ВИЧ-инфекции практически у всех больных определяется микобактериемия, обнаружение возбудителя в периферической крови является важнейшим диагностическим тестом. Учитывая высокую частоту внелегочных поражений у больных диссеминированным туберкулезом на фоне ВИЧ-инфекции, немаловажную роль в диагностике отводят биопсии лимфатических узлов, селезенки, печени, костного мозга и других органов: в биоптатах более чем у 70 % пациентов удается обнаружить кислотоустойчивые микобактерии. При патологоанатомическом исследовании биоптатов нередко определяют признаки угнетения реактивности организма, что проявляется в крайне слабом образовании гранулем с преобладанием некрозов, причем более чем в половине случаев характерные для туберкулеза гранулемы полностью отсутствуют.

3.2. Туберкулез внутригрудных лимфатических узлов

У больных ВИЧ-инфекцией туберкулез внутригрудных лимфатических узлов (ВГЛУ) является наиболее частой формой специфического поражения органов грудной клетки. Она рассматривается как проявление у ВИЧ-инфицированных СПИД-ассоциированного комплекса с лимфоаденопатией (генерализованной) и изменением лабораторных показателей и сопровождает практически все клинические формы туберкулеза.

При значительном снижении CD4-клеток (< 100 в 1 мл) микобактерии туберкулеза (МБТ) легко проникают в измененную лимфоидную ткань, так как ретровирус способствует снижению местного иммунитета и препятствует распространению туберкулезного процесса в организме. Известно, что туберкулез внутригрудных узлов рассматривается как его первичная форма с неотъемлемой особенностью к параспецифическим реакциям организма. У ВИЧ-инфицированных ТГВЛУ характеризуется преимущественно экссудативным типом воспаления без тенденции к казеозному некрозу в очаге (так как нет формирования полноценной гранулемы) и склонностью к генерализации процесса (при значительном снижении CD4).

Если при обычном течении ТВГЛУ, без ВИЧ-инфекции, наиболее уязвимы четыре группы внутригрудных лимфатических узлов

(бронхопульмональные, паратрахеальные, трахеобронхенальные и бифуркационные), то при туберкулезном бронхоадените у ВИЧ-инфицированных, как правило, в процесс вовлекаются все группы лимфоузлов средостения как переднего, так и заднего (рис. 11).

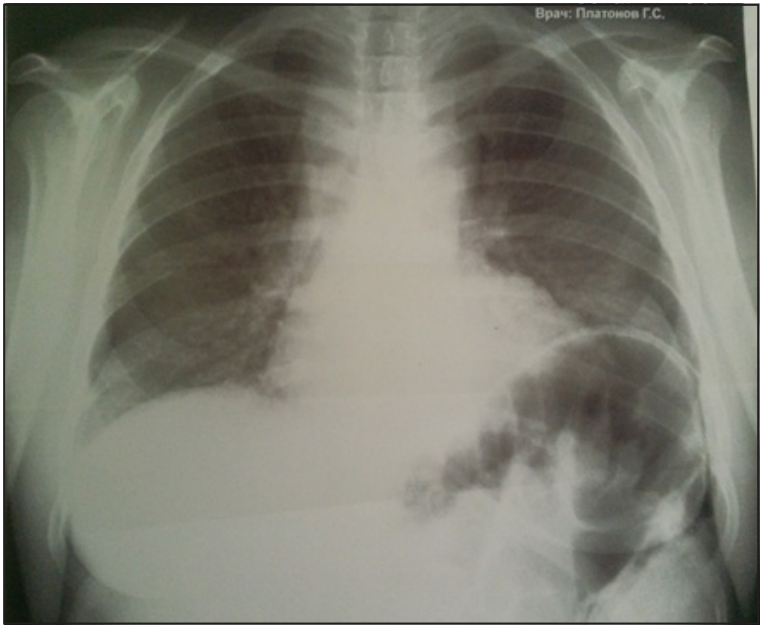

Рис. 11. Туберкулез внутригрудных лимфатических узлов. На обзорной рентгенограмме определяется зона расширения верхнего средостения за счет гиперплазированных паратрахеальных лимфатических узлов. Слева релаксация купола диагфрагмы

Туберкулез ВГЛУ на фоне ВИЧ-инфекции может поражать лимфоузлы только одного корня легкого, но более часто наблюдается вовлечение обоих корней. Несмотря на то, что туберкулезом поражаются лимфатические узлы всех групп средостения, важной особенностью, отмечаемой при туберкулезе органов грудной клетки у ВИЧ-инфицированных пациентов, является поражение лимфатических узлов паратрахеальной группы с развитием симптома «дымогарной трубы» (расширение верхнего средостения). Из классических клинических форм ТВГЛУ (инфильтративная, псевдотуморозная и «малая») только инфильтративная имеет большое значение. Малые формы туберкулезного бронхоаденита у пациентов с ВИЧ-

инфекцией практически никогда не встречаются. В большинстве случаев туберкулез ВГЛУ характеризуется значительным увеличением лимфатических узлов средостения, протекающим по туморозному тулу. И этот процесс следует рассматривать как начальную фазу прогрессирующего течения туберкулеза органов дыхания. В дальнейшем прогрессирующее специфическое воспаление распространяется на бронхи с развитием бронхогенной диссеминации (до обтурации бронха) с переходом на подлежащую легочную ткань и развитием легочной инфильтрации по типу инфильтративного легочного туберкулеза, либо первичного туберкулезного компонента. Но значительно чаще у ВИЧ-инфицированных гематогенным путем поражается плевра, что в клинике заболевания проявляется полисерозитом. А ассоциированный лимфогематогенный путь распространения МБТ из лимфатических узлов ведет к развитию диссеминированного процесса как в легких, так и в других органах и тканях.

В клинике туберкулеза ВГЛУ у ВИЧ-инфицированных на первый план выступает синдром интоксикации с длительной, как правило, фебрильной лихорадкой гектического характера. Нередко до момента обращения за медицинской помощью и установления диагноза проходят недели, а то и 2–3 месяца от начального периода ухудшения самочувствия больного. Это связано с тем, что больные «быстро адаптируются» к лихорадочному состоянию и постоянно используют жаропонижающие средства, снижающие температуру на несколько часов и даже суток. При объективном осмотре больного обращает на себя внимание астения, бледность кожных покровов, гиперплазия периферических лимфатических узлов всех групп (размеры от чечевицы до крупной фасоли).

Часто больных беспокоит кашель, а аускультативно выслушиваются рассеянные сухие хрипы. Это обстоятельство заставляет больного обращаться к врачу-терапевту, и пациенту ошибочно выставляется диагноз «острый бронхит» либо «трахеобронхит» на фоне ОРВИ. При перкуссии отмечается симптом расширения средостения.

Дифференциальная диагностика при туберкулезе паратрахеальных лимфатических узлов должна проводиться с лимфопролиферативными заболеваниями, тимомой, метастатическим процессом. Однако необходимо еще раз подчеркнуть, что в отличие от этих заболеваний при туберкулезе изолированное поражение лимфатических узлов встречается очень редко. Характерной особенностью туберкулеза, развивающегося на фоне ВИЧ-инфекции, является раннее развитие диссеминации в легких, тогда как при лимфопролифератив-

ных заболеваниях легочная паренхима остается интактной. Важным аспектом в диагностике ТВГЛУ у ВИЧ-инфицированных является рентгенологическое обследование органов грудной клетки, так как диагностика заболевания посредством исследования мокроты либо бронхиального лаважа на МБТ мало эффективна (выявление МБТ в 10–15 % случаев).

В соответствии с пятью критериями рентгенологического синдрома патологии корней легких на рентгенограмме определяется степень поражения и распространения процесса. К этим критериям относятся:

1. Положение корня (смещен или нет).

2. Размеры лимфатических узлов (по ширине корня).

3. Деформация тени корня (в норме, вид «запятой») при лимфадените наблюдается его возбухание.

4. Контуры корня легкого при туморозной форме – полициклич-ные, при инфильтративной – нечеткие, размытые.

5. Структура тени корня (воспалительные процессы дают дополнительную тень, плохо дифференцируются тени сосудов, бронхов) *(рис. 12, 12а)*.

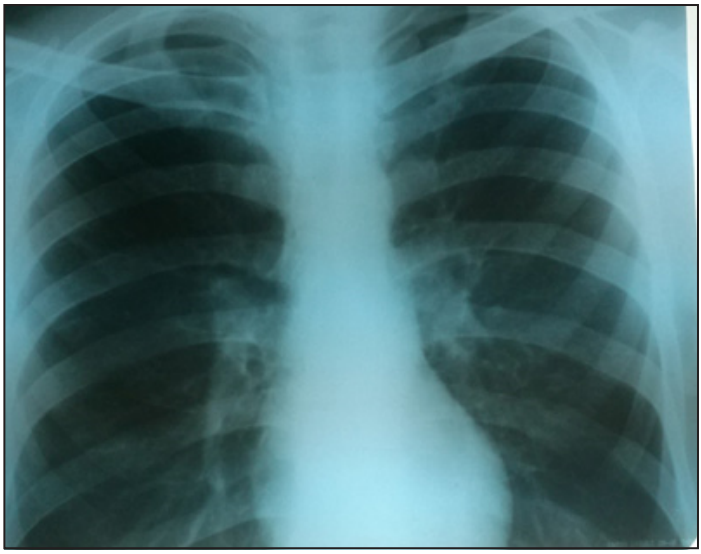

Рис. 12. На обзорной рентгенограмме легких определяется «нежная» инфильтрация в проекции верхней паратрахеальной области. Туберкулез внутригрудных лимфатических узлов

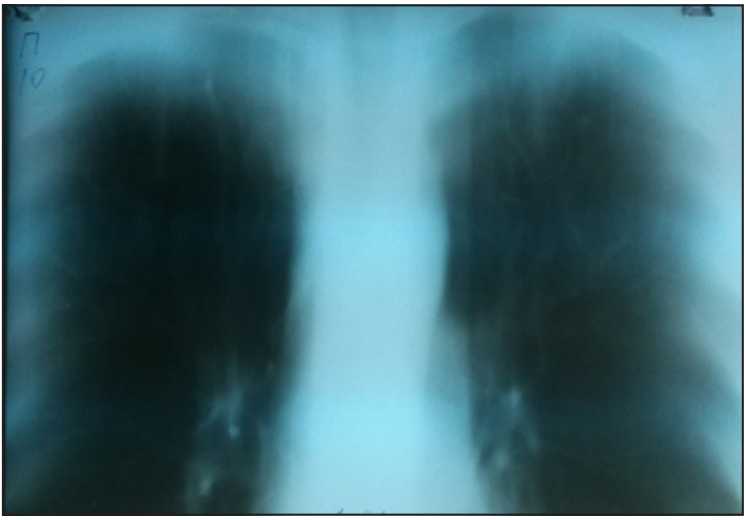

Рис. 12а. На серии томограмм по корню определяется увеличение паратрахеальных узлов, апикально ограниченная «нежная» инфильтрация легких с обеих сторон S_1 и S_{1+2} сегментов

Например, при малой форме ТВГЛУ его единственный рентгенологический признак – нарушение структуры тени корня. При диагностике ТВГЛУ более информативен метод компьютерной томографии органов грудной клетки (КТ).

Основным признаком ТВГЛУ на КТ является увеличение лимфатических узлов паратрахеобронхиальной группы *(см. рис. 9, 9а)*. Обычно поражаются лимфатические узлы бронхопульмональной группы в корне одного легкого и вышерасположенные узлы средостения. Но у ВИЧ-инфицированных может быть и не типичное для этой формы туберкулеза двустороннее изменение корней легких. Величина лимфатических узлов в норме не превышает 10 мм. Увеличение узлов корней легкого приводит к его расширению, контуры становятся неровными, волнистыми. Важным симптомом является утолщение междолевого интерстиция в прилежащей к корню легочной ткани. При ТВГЛУ изолированное поражение лимфатического узла корня легкого без вовлечения в патологический процесс узлов средостения наблюдается очень редко, и в большинстве случаев сопровождается поражением легочной ткани *(см. рис. 13, 13а)*. Именно увеличение лимфатических узлов средостения на КТ является наиболее важным диагностическим признаком.

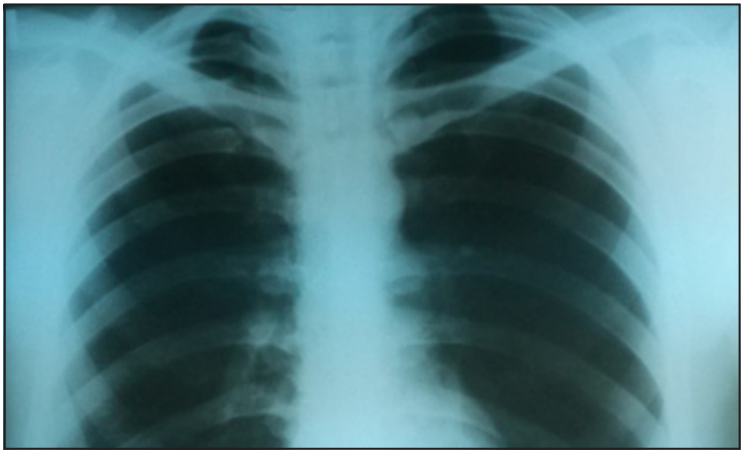

Рис. 13. Инфильтративный туберкулез легких в S_1 справа, S_{1+2} слева, туберкулез внутригрудных лимфатических узлов

Рис. 13а. На рентгенограмме (по корню) определяется гиперплазия паратрахеальных лимфоузлов, которые проецируются в верхних отделах легких латерально, как участки инфильтрации без четких границ

Более детальное исследование внутригрудных лимфатических узлов на КТ производится с помощью КТ-ангиографии (контрастирование). Это исследование позволяет выделить четыре стадии развития ТВГЛУ. В начальной стадии развивается казеозный некроз стромы лимфатического узла на фоне его гиперплазии при сохранении целостности капсулы. На КТ при этой стадии появляется симптом кольца, так как лимфоидная ткань частично разрушается и казеозно-некрозные массы выходят в жировую ткань средостения. При третьей стадии идет полное разрушение капсулы лимфатического узла, образуется единый конгломерат из слившихся лимфатических узлов.

При четвертой стадии происходит прорыв казеозной массы через стенку подлежащего бронха в дыхательные пути с образованием железистого свища. Такой вариант течения у ВИЧ-инфицированных лиц может наблюдаться, если CD4-клетки больше или равны 200 в 1 мл. Если показатели CD4 ниже, такой вариант течения не наблюдается. В связи с отсутствием казеоза в гранулемах характерна лишь выраженная гиперплазия лимфатических узлов. Течение ТВГЛУ может осложняться (и на КТ появляются признаки этих осложнений) развитием гематогенной или лимфогенной диссеминации, плевритом, сдавлением прилежащего бронха и формированием бронхо-железистого свища. Развивается некроз ткани лимфатического узла. В результате разрушения лимфатических узлов развиваются лимфостаз и отек легочной паренхимы, более выраженный в прикорневой области легких. Рентгенологические проявления данного периода представлены появлением усиленного легочного рисунка и незначительной прикорневой инфильтрацией в легочной ткани прикорневых областей. Развитие патологического процесса приводит к ретроградному току лимфы и заносу микобактерий из разрушенных лимфатических узлов средостения по лимфатическим сосудам в легочную ткань. В данный период на рентгенограммах можно наблюдать появление в прикорневых областях нежной диссеминации на фоне отека легочной ткани.

Прогрессирующее течение ТВГЛУ наблюдается при снижении иммунитета, чем он ниже, тем атипичнее протекает туберкулез. В ряде случаев, при неправильной тактике ведения больного и отказа его от специфического противотуберкулезного лечения и АРВ препаратов процесс может приобрести генерализованную форму, распространившуюся лимфо- и гематогенным путем, что, как правило, приводит к летальному исходу больного.

3.3. Туберкулезный экссудативный плеврит у ВИЧ-инфицированных

Туберкулезный плеврит занимает второе место среди внелегочных форм туберкулеза органов дыхания. Самым ярким отражением экссудативной фазы туберкулезного процесса являются серозиты, генез которых обусловлен, с одной стороны, лимфогематогенной диссеминацией МБТ, в том числе поражающих плевру, с другой стороны, контактным распространением воспаления из субплеврально расположенных очагов. Туберкулезный плеврит регистрируется в 30–35 % случаев туберкулеза органов грудной клетки на фоне ВИЧ-инфекции *(см. рис. 1, б)*.

По механизму развития можно выделить три вида плевритов при туберкулезе:

1) перифокальный;

2) преимущественно аллергический;

3) туберкулез плевры.

Как правило, на фоне ВИЧ-инфекции плеврит носит экссудативный характер, а сухой плеврит, с учетом преимущественно экссудативного типа воспаления у ВИЧ-инфицированных пациентов, практически не встречается. Также в связи с нарушением процессов фиброзообразования осумкование плеврита при его подостром течении произойти не может. Второй особенностью туберкулеза плевры на фоне ВИЧ-инфекции является отсутствие формирования спаек и плевральных шварт после регрессии. Регрессия выпота в плевральной полости у ВИЧ-инфицированных происходит настолько полно, что уже через 2–3 месяца после рассасывания туберкулезного плеврита визуализируется глубокий плевральный синус, без плевродиафрагмальных спаек. Перифокальный плеврит развивается вследствие вовлечения плевры в воспаление при наличии субплеврально расположенных туберкулезного очага или пораженных бронхопульмональных лимфатических узлов *(рис. 14)*.

Объем экссудации при перифокальном плеврите обычно невелик. Распространение возбудителя и токсинов из пораженных бронхопульмональных лимфатических узлов чаще происходит лимфогенным путем за счет лимфостаза и ретроградного тока тканевой жидкости, создающих условия для проникновения микобактерий в субплевральную зону легкого и плевру. Гиперсенсибилизация этой области приводит к тому, что как специфические, так и неспец-

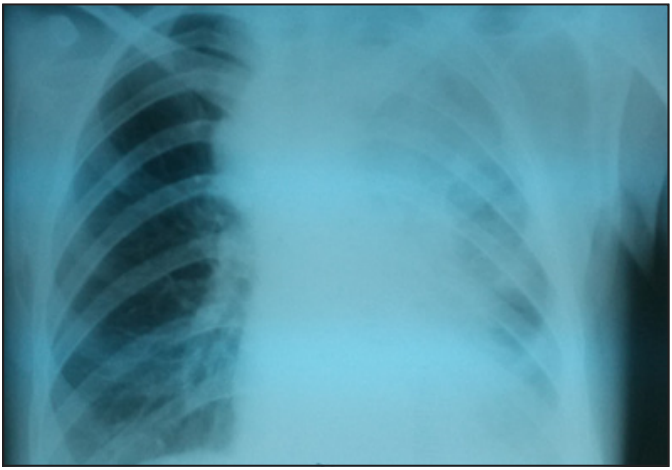

Рис. 14. Инфильтративный туберкулез левого легкого, осложненный левосторонним экссудативным плевритом. Туберкулез внутригрудных лимфатических узлов

ифические раздражители (травма, переохлаждение, гиперинсоляция и др.) вызывают гиперергическое воспаление плевры, провоцирующее накопление экссудата (по типу параспецифического воспаления). Поражение плевры может происходить гематогенным путем. В этих случаях развиваются различной протяженности бугорковые изменения плевры, т. е. туберкулез плевры. Объем экссудации может быть различным, такие плевриты часто проявляются как мигрирующие, рецидивирующие. Заболевание протекает волнообразно, имеет склонность к затяжному течению.

Клиническая картина аллергических плевритов отличается бурным течением, массивной экссудацией. Они являются проявлением первичного туберкулеза, отражая свойственное ему многообразие иммунобиологического фона. О преимущественно аллергическом механизме развития плеврита, а не чисто аллергическом, следует говорить потому, что при этом варианте морфологически нередко обнаруживаются специфические изменения плевры, а иногда и микобактерии туберкулеза в экссудате. Описанные механизмы развития туберкулезного плеврита часто сочетаются между собой, поэтому и выделение их несколько условно.

Экссудативный плеврит. Клиника и симптоматика плеврита в значительной степени определяются его локализацией. Выпот мо-

жет быть свободным или осумкованным, у ВИЧ-инфицированных не характерно формирование спаек и плевральных шварт после его регрессии. Топографически выделяют верхушечный плеврит, костальный, междолевой, медиастинальный, диафрагмальный, панплеврит. В зависимости от вида экссудата различают серозно-фибринозные, геморрагические и гнойные плевриты. Патологические изменения плевры такие же, как и при сухом (фибринозном) плеврите, но выражены в большей степени. При первичных формах туберкулеза аллергический и перифокальный плевриты встречаются чаще. Сенсибилизация листков плевры при этом может быть обусловлена как гематогенным (бактериемия), так и лимфогенным путем из субплеврально расположенных очагов или пораженных лимфатических узлов в результате ретроградного тока лимфы.

Возможны следующие варианты начальных клинических проявлений экссудативного плеврита:

1) острое начало с быстрым нарастанием температуры, одышки, сухого кашля, болей в груди (самый частый вариант);

2) продромальный период длительностью 1–3 неделю в виде несильных болей в груди, умеренного сухого кашля, субфебрилитета. Затем обострение с подъемом температуры до высоких цифр, усилением болей, появлением и нарастанием одышки;

3) бессимптомное течение и случайное выявление при обследовании по поводу поражения верхних дыхательных путей и других заболеваний (этот более редкий вариант специфического плеврита встречается у подростков).

Клиническая картина верхушечного, костального и диафрагмального экссудативного плеврита характеризуется болями на соответствующей стороне, высокой температурой (38–39 °С), слабостью, постоянным покашливанием. При накоплении экссудата боли могут совсем исчезать, и беспокоит только тяжесть в боку. Количество экссудата может достигать от 300 мл до 2 л и более. Больной бледный, появляется одышка, наблюдается цианоз, учащается дыхание, ускоряется пульс; пациент лежит на больной стороне. У детей при костно-диафрагмальном плеврите, как правило, появляется сильная боль в подреберье, иногда рвота, затрудненное глотание, «френикус симптом». Это объясняется тем, что диафрагмальная плевра снабжена чувствительными ветвями из двух источников: из диафрагмального нерва и шести нижних межреберных нервов.

При осмотре грудной клетки выявляются сглаженность межреберий на стороне поражения, отставание ее при дыхании. При пер-

куссии – притупление (иногда бедренная тупость) над областью скопления жидкости, параболическая кривая Эллиса – Дамуазо – Соколова. При аскультации – ослабление или отсутствие дыхательных шумов. По верхней границе жидкости может выслушиваться шум трения плевры выше уровня жидкости. Вследствие коллапса легкого иногда прослушиваются бронхиальное дыхание, незвучные влажные хрипы. Важным признаком накопления жидкости в полости плевры является ослабление или отсутствие голосового дрожания. При осумковании жидкости физикальные данные зависят от ее локализации. Так, при междолевых, осумкованных медиастинальных и диафрагмальных выпотах отклонения от нормы могут не выявляться. У ВИЧ-инфицированных больных чаще развивается двусторонний экссудативный выпот, и общая клиническая картина экссудативного плеврита зачастую завуалирована выраженными общими симптомами интоксикации.

В периферической крови наиболее постоянным признаком является увеличение СОЭ, часто значительное. Число лейкоцитов умеренно повышено, может отмечаться палочкоядерный сдвиг. Характерна абсолютная лимфоцитопения. Однако для ВИЧ-инфицированных такие изменения в периферической крови мало характерны. В диагностике туберкулеза наиболее традиционными во фтизиатрии являются туберкулиновые пробы. В настоящее время применяют два метода: проба Манту и проба с аллергеном туберкулезным рекомбинантным в стандартном разведении (диаскинтест).

При диагностике туберкулезного плеврита у пациентов с ВИЧ-инфекцией при снижении уровня CD4-лимфоцитом менее 350 кл/мкл на введении туберкулина реакция ГЗТ не может реализоваться. Таким образом, на поздних стадиях ВИЧ-инфекции наблюдается развитие ложноотрицательных реакций на туберкулин. Если на ранних стадиях ВИЧ-инфекции частота положительных туберкулиновых проб сопоставима с общепопуляционной, то при выраженной иммуносупрессии она снижается до 3–6 %. Диаскинтест отличается от туберкулина тем, что в нем используются 2 антитела (белка), полученные генно-инженерным путем, специфичные только для патогенных микобактерий туберкулеза и не встречающиеся в вакцинном штампе БЦЖ, а также у нетуберкулезных микобактерий. Таким образом, достигается повышение специфичности данной аллергологической пробы. Однако патофизиологический механизм ее принципиально не отличается от механизма действия туберкулина. Таким образом, у пациентов с иммунодефицитом при применении Диаскинтеста так-

же будут наблюдаться ложноотрицательные результаты даже в случае выявления плеврита туберкулезной этиологии.

Экссудат макроскопически может иметь геморрагический, гнойный характер, однако в большинстве случаев это прозрачная серозная жидкость, имеющая различные оттенки желтого цвета, с относительной плотностью 1015 и выше, содержанием белка 30 г/л и более, реакцией Ривальта положительной. Экссудат лимфоцитарный (90 % и более лимфоцитов), хотя в начальном периоде воспаления или при нагноении жидкости могут преобладать нейтрофилы. В редких случаях экссудат бывает эозинофильным (20 % и более эозинофилов). Иногда решающее значение в диагностике имеет исследование жидкости на микобактерии.

При подозрении на плевральный выпот рентгенологическое исследование нужно начинать с рентгеноскопии. Рентгеноскопия позволяет ориентировочно отличить наличие свободной жидкости в полости плевры от плевральных наложений по смещению верхней границы тени вниз на вдохе (симптом Прозорова). Если отмечается высокое стояние диафрагмы, то для выявления базального плеврита могут применяться дополнительные методики – наложение диагностического пневмоперитонеума, особенно справа, так как слева помогает газовый пузырь желудка, который служит естественным пневмоперитониумом. Обследование больного в латеропозиции (латерограмма), либо с помощью КТ органов грудной клетки способствует верификации диагноза экссудативного плеврита.

При эндоскопических исследованиях (бронхоскопия, плевроскопия), а также при морфологическом исследовании материала, полученного путем пункционной биопсии париетальной плевры или иным способом, могут быть выявлены специфические изменения.

К особенностям течения туберкулезного плеврита у ВИЧ-инфицированных следует отнести распространенный характер процесса, как правило, с двухсторонней локализацией, а также предшествующий развитию заболевания длительный период с признаками интоксикационного синдрома: лихорадкой, потливостью по ночам, потерей массы тела, слабостью с нарастающей симптоматикой локального поражения органа. В таком случае это достаточно быстрое накопление жидкости в плевральной полости. Нередко у ВИЧ-инфицированных экссудативный туберкулезный плеврит рассматривается в контексте генерализованного полисерозита: плеврит, перикардит, перитонит. Этому способствует снижение иммунитета при резком падении CD4-клеток в крови < 100 в 1 мл. В отдельных

случаях экссудативный выпот маскирует туберкулез легких и является осложнением очагового либо инфильтративного туберкулеза легких, или даже диссеминированного. Для того, чтобы его увидеть на рентгенограмме, рекомендуется максимально эвакуировать экссудат с последующим рентгенологическим исследованием легких, не отсрочивая процедуру, так как жидкость может быстро вновь накапливаться в плевральной полости.

Диагностика туберкулезного плеврита у ВИЧ-инфицированных должна проводиться совместно с торакальным хирургом, для чего проводится торакоскопия. Исследуется экссудат на МБТ методом микроскопии и посева, а также ПЦР экссудата для обнаружения ДНК МБТ. При торакоскопии хорошо видна казеозация плевры, параллельно с этим можно увидеть кандидоз плевры, грибы P. Candida. Они быстро растут и подавляют рост МБТ, в том числе и на питательной среде при посеве на МБТ. Для верификации диагноза необходимо исследовать биоптат плевры на КУБ и МБТ, морфологически атипичную гранулему нужно долго «искать».

Вопросы дифференциальной диагностики туберкулезного плеврита и других самых разнообразных плевральных выпотов всегда представлялись проблематичным и требующим комплексного обследования пациента.

Глава 4

Внелегочной туберкулез в сочетании с ВИЧ-инфекцией

4.1. Абдоминальный туберкулез как причина «острого живота» у ВИЧ-инфицированных

Абдоминальный туберкулез является одной из наиболее частых внелегочных локализаций у больных ВИЧ-инфекцией. В патологический процесс могут вовлекаться любые органы брюшной полости. Наиболее типичными являются мезентериальные лимфатические узлы, кишечник и селезенка. Нередко у пациентов с ВИЧ-инфекцией при выраженной иммуносупрессии наблюдается вовлечение в патологический процесс и таких органов, как печень, брюшина и поджелудочная железа.

Наибольшую трудность представляет диагностика диссеминированного туберкулеза (генерализованного), что ведет к диагностическим ошибкам и посмертному выявлению заболевания. При тяжелом иммунодефиците в разы повышается риск развития внелегочного ТБ как у взрослых, так и у детей.

Патогенез данной внелегочной локализации туберкулеза может быть обьяснен несколькими механизмами. Во-первых, это интраканаликулярное распространение микобактерий туберкулеза при проглатывании мокроты у больных легочным туберкулезом. Данный механизм поражения кишечника является наиболее частым у лиц без ВИЧ-инфекции. Во-вторых, это гематогенное распространение в органы желудочно-кишечного тракта (ЖКТ). Данный вариант наблюдается в ходе гематогенной генерализации МБТ как одна из внелегочных локализаций при развитии туберкулезного сепсиса.

Абдоминальный туберкулез (АТ) характеризуется специфическими поражениями органов пищеварения, лимфатических узлов

брыжейки тонкой кишки и забрюшинного пространства. Абдоминальная локализация среди прочих внелегочных форм туберкулеза составляет примерно 2 %.

Развивается главным образом при лимфогенном, гематогенном и контактном распространении МБТ из очагов первичной или послепервичной инфекции. Алиментарному пути заражения в настоящее время отводится скромное место. Преимущественно процесс развивается в брыжеечных и забрюшинных лимфатических узлах. Клинические проявления абдоминального туберкулеза многолики, патогномоничные симптомы отсутствуют. Клиническая картина складывается из общих симптомов, обусловленных специфической интоксикацией и местными проявлениями.

К общим симптомам относятся общая слабость, потливость, повышение температуры тела, головная боль, плохой сон и сниженный аппетит, уменьшение массы тела, раздражительность, т. е. классические симптомы интоксикационного синдрома.

У больных без ВИЧ-инфекции течение заболевания, как правило, со скудной клинической симптоматикой. В раннем периоде его диагностика трудна. В большинстве случаев туберкулез кишечника протекает волнообразно, с периодами обострения и ремиссиями.

Туберкулез кишечника имеет своеобразный симптомокомплекс:

– интоксикационный синдром;
– боли в животе (околопупочная, илеоцекальная область);
– частичная кишечная непроходимость;
– хроническая диарея;
– анемия;
– спаечная болезнь;
– асцит.

Боли характеризуются относительным постоянством и локализуются в правой подвздошной области. Они различны по длительности и интенсивности. Часто наблюдается жидкий стул и вздутие живота. Нередко клиника туберкулеза кишечника проявляется ярко лишь при его осложнениях: кишечная непроходимость, язвенная перфорация, кишечное кровотечение и перитонит, развитие картины «острого живота».

Течение туберкулезного мезаденита может быть острым и хроническим, с ремиссиями и обострениями. Туберкулез мезентериальных и забрюшинных лимфатических узлов, как и все внелегочные локализации туберкулеза у пациентов с ВИЧ-инфекцией, никогда не развивается изолированно и носит вторичный характер по отно-

шению к туберкулезу органов грудной клетки, а также сочетается с другими активными внелегочными локализациями туберкулеза. Наиболее частой триадой поражения пациентов с ВИЧ-инфекцией является туберкулез внутригрудных, мезентериальных или забрюшинных и периферических лимфатических узлов.

При остром течении характерны боли в животе различной локализации: в области пупка; правой подвздошной области. Зачастую они очень интенсивные и напоминают картину «острого живота». При пальпации живота определяется умеренно положительный симптом Штернберга, положительный симптом Клиина (смещение болезненности при перемещении больного на левый бок). В клинике туберкулезного мезаденита не наблюдается ярко выраженных симптомов раздражения брюшины. Основу диагностики туберкулеза мезентериальных и забрюшинных лимфатических узлов составляют методы визуализации, среди которых необходимо обсудить ультрозвуковое и КТ-исследование органов брюшной полости. Основным опорным моментом, позволяющим заподозрить туберкулезную этиологию лимфаденита, является типичная локализация увеличенных лимфатических узлов – область ворот печени и забрюшинное пространство. Вторым важным симптомом является образование конгломератов лимфатических узлов, а также наличие в структуре увеличенных лимфатических узлов или конгломератов гипоинтенсивных/гиподенсных зон, которые представляют собой участки абсцедирования ткани лимфоузла с наличием жидкого некроза. Если отсутствуют симптомы интоксикации, клинические проявления локального поражения со стороны органов брюшной полости, другие легочные или внелегочные локализации туберкулеза при выявлении увеличенных лимфатических узлов брюшной полости, то туберкулезная этиология изменений в них сомнительна.

Туберкулезный перитонит – заболевание, развивающееся, как правило, вторично и чаще всего при наличии туберкулеза кишечника, мезентериальных лимфоузлов, половых органов. Клиническая картина туберкулеза брюшины в первую очередь резко выражена наличием интоксикации. Различают бугорковую, экссудативно-слипчивую и казеозно-язвенную формы туберкулезного перитонита. Он характеризуется острым течением с появлением симптомов раздражения брюшины (симптомы Воскресенского, Щеткина – Блюмберга, Ситковского и др.)

В клинике заболевания на первый план выходит высокая лихорадка более 38°, профузные поты, слабость. В отличие от бакте-

риального перитонита при туберкулезе наблюдается относительно подострое развитие локальной абдоминальной симптоматики. Практически не встречается развитие классической кинжальной боли. Чаще всего это постепенно нарастающий болевой синдром, увеличивающееся вздутие живота и парез кишечника. При осмотре брюшной полости можно наблюдать относительно локальное напряжение передней брюшной стенки и локальную болезненность.

Перитонеальные симптомы при туберкулезном перитоните в большинстве случаев будут очень умеренно выражены, а иногда полностью отсутствовать. Наиболее часто боли располагаются в околопупочной области или в эпигастрии. Важным симптомом, который мы нередко наблюдаем при ультразвуковом исследовании органов брюшной полости у наших пациентов, является асцит.

Практически все ургентные случаи осложнений абдоминального туберкулеза связаны с проведением операций в общих хирургических стационарах. Абсолютное большинство больных оперируются в экстренном порядке. Особые трудности как в клинической, так и в паталого-анатомической диагностике возникают в соматических стационарах, где в качестве манифестирующего симптома выступает перитонит.

Туберкулез печени является одной из наиболее трудно диагностируемых внелегочных локализаций у больных ВИЧ-инфекцией. Чаще всего данная локализация выявляется в качестве аутопсийной находки у больных, погибших от прогрессирования генерализованного туберкулеза. Патогенез туберкулеза данной локализации связан исключительно с гематогенным путем распространения МБТ. В рамках гематогенной генерализации наблюдается одномоментное поражение разных систем и органов, за клиническими проявлениями поражения которых нередко скрывается малосимптомный туберкулез печени.

Морфологическая картина туберкулеза печени характеризуется наличием небольшого количества мелких (2–3 мм) очагов некроза со слабовыраженной гранулематозной реакцией по периферии. Наиболее частым симптомом, который рассматривается в качестве ведущего в рамках туберкулезного гепатита, является гепатомегалия. Необходимо признать, что она действительно присутствует практически во всех случаях туберкулеза печени. Но этот симптом никакого отношения к данной локализации туберкулеза не имеет. Он связан с ВИЧ-инфекцией, являясь отражением персистенции вируса в организме, встречаясь с одинаковой частотой как у больных с туберкуле-

зом печени, так и без него. Только по наличию увеличения печени, как, кстати, и селезенки, подозревать специфическое поражение данного органа не представляется возможным. Специфичным физикальным симпотом является увеличение живота в обьеме, в первую очередь за счет асцита. Асцит, как правило, не выражен, определяется как наличие следов жидкости в брюшной полости, которое можно обнаружить при ультразвуковом исследовании. Боль в животе присутствует в половине случаев туберкулезного гепатита.

Как правило, она не имеет высокой интенсивности. Чаще всего пациенты жалуются на ощущение тяжести в правом подреберье, иногда усиливающееся до тупой, не связанной с приемом пищи, без радиации, постоянного характера боли в правом подреберье. Локальные симптомы поражения печени часто мало выражены и неспецифичны. Желтушный синдром встречается только в трети случаев туберкулезного поражения печени, так как обьяснить редкость желтухи можно отсутствием густой диссеминации, в результате функция печени не страдает. При этом повышение уровня билирубина не будет значительным, а уровень щелочной фосфотазы и лактатдегидрогеназы будут значительно повышенными. Цитолический синдром при туберкулезе печени выражен неярко. При наличии изменений уровня печеночных трансаминаз степень их выраженности в большинстве случаев незначительная. При УЗИ печени чаще всего невозможно увидеть очаги в связи с дольчатой, зернистой структурой органа.

Туберкулез печени имеет стертую, малосимптомную картину, которая чаще всего маскируется за яркими симптомами поражения других органов, развивающегося в ходе гематогенной генерализации МБТ. В клинической практике специфическое поражение печени чаще всего развивается у лиц с наличием лекарственно устойчивых МБТ при неэффективности проводимой противотуберкулезной терапии.

Туберкулез селезенки является одной из наиболее часто встречающихся форм внелегочного туберкулеза у пациентов с ВИЧ-инфекцией. Клиническая картина данной локализации туберкулеза складывается из общеинтоксикационных симптомов и признаков локального поражения органа. Как и все локализации туберкулеза, туберкулез селезенки не может развиваться без симптомов интоксикации. Обязательными симптомами является высокая лихорадка, слабость, профузные ночные поты и снижение веса. Больные предьявляют жалобы на тупую распирающую боль в левом подреберье. Боль без иррадиации не связана с приемом пищи, с дыханием и носит

постоянный распирающий характер довольно низкой интенсивности. При объективном осмотре обращает на себя внимание увеличение селезенки в объеме, которое проявляется в выступании данного органа из-под реберной дуги, а также пальпаторная ее болезненность. Селезенка принадлежит к числу тех органов, которые хорошо визуализируются как при ультразвуковом исследовании, так и при компьютерной томографии. В норме длина селезенки составляет 8–13 см, толщина – от 4,5 до 5 см. О синдроме спленомегалии можно говорить при увеличении размеров данного органа более 13 см. Само по себе увеличение селезенки не свидетельствует в пользу наличия ее специфического поражения. Синдром спленомегалии присущ множеству различных заболеваний. Сама ВИЧ-инфекция вызывает развитие спленомегалии уже на ранних стадиях заболевания, причем данный синдром сохраняется на всем протяжении болезни вплоть до терминальных стадий ВИЧ-инфекции. Гораздо большее значение имеет быстрое увеличение размеров селезенки в динамике, которое в сочетании с указанными выше клиническими симптомами является характерным проявлением развивающегося туберкулеза данной локализации.

Патогномоничным для туберкулеза селезенки симптомом является обнаружение гипоэхогенных жидкостных очагов в ткани данного органа при УЗИ. Типичная УЗИ и КТ-картина определяется у пациентов как последствие перенесенного туберкулеза селезенки. У пациентов, перенесших туберкулез данного органа, нередко сохраняются сухие полости по типу кист. Нередко в стенке такой кисты откладывается кальций, хорошо визуализирующийся при ультразвуковом исследовании данного органа. При ультрозвуковом и КТ-исследовании иногда можно наблюдать кальцинаты, имеющие четкие контуры, выраженную гиперэхогенность с яркой эхогенной тенью.

ВИЧ-инфекция вносит свои коррективы в течение как легочного туберкулеза, так и внелегочных его форм. Течение АТ у ВИЧ-инфицированных имеет свои особенности, заболевания и развивается при CD4 < 200 мкл. Характерен более выраженный интоксикационный синдром. Из анемнеза следует, что период, предшествующий развитию «острого живота», длился от 3–4 недель до 2–3 месяцев. При этом характерны высокие подъемы лихорадки до гектической фебрильной кривой. Патологические изменения в брюшной полости не являются изолированными, как правило, находятся в ассоциации поражений других органов и систем, преимущественно с туберкулезом легких.

Протекает АТ у ВИЧ-инфицированных по первичному типу, с превалированием в клинической картине параспецифических реакций, среди которых значение придается полисерозитам, лимфоаденопатиям.

Ведущими признаками *туберкулеза кишечника* у больных ТБ/ВИЧ являются хроническая диарея, боли в животе, анемия, частичная кишечная непроходимость (спаечная болезнь), асцит (малый). В последние годы выявляются единичные случаи изолированного АТ/ВИЧ, как правило, идет сочетание АТ с легочным туберкулезом. Во всех случаях применили хирургическое лечение. Сложна ли диагностика АТ у ВИЧ-инфицированных больных? Диагностика АТ должна проводиться с учетом основных критериев для данной категории больных:

– на рентгенограмме легких признаки вторичного или милиарного ТБ: это дает основание для необходимости исследования мокроты на МБТ, даже при наличии только остаточных посттуберкулезных изменений;

– при УЗИ исследовании имеют значение выявление опухолеподобного образования в животе, либо конгломерата увеличенных (чаще мезентериальных) лимфоузлов, а также наличие асцита (чаще в виде скопления небольшого количества жидкости в естественных карманах брюшинной полости);

– проведение колоноскопии с взятием материала на КУБ, МБТ, гистологическое исследование, дающее визуальную и морфологическую картину заболевания с его верификацией;

– диагностическая лапароскопия с взятием материала на КУБ, МБТ и гистологическим исследованием;

– КТ органов брюшной полости, в том числе и с контрастированием;

– хирургическое полостное оперативное вмешательство: диагностическая лапаротомия, позволяющая не только правильно диагностировать заболевание, но и устранить его развившиеся осложнения.

В случае асцита целесообразно исследование асцитической жидкости на наличие кислотоустойчивых бактерий, включающее как микроскопию, так и посев на питательные среды, все молекулярно-генетические методы. Необходимо отметить, что вероятность нахождения МБТ в асцитической жидкости при туберкулезе брюшины довольно высока.

Окончательный диагноз, как правило, ставится после операции, при гистологическом и бактериологическом исследовании биоптата и аспитатов.

4.2. Туберкулез периферических лимфатических узлов

Туберкулез периферических лимфатических узлов (ТПЛУ) чаще всего диагностируется у больных, проживающих на территориях, эпидемически неблагоприятных по туберкулезу крупного рогатого скота, так как во многих случаях возникновение ТПЛУ связано именно с инфицированием бычьим типом микобактерий туберкулеза (МБТ).

В настоящее время эта клиническая форма внелегочного туберкулеза возникает у лиц с наличием тяжелых сопутствующих заболеваний и, прежде всего, при иммунодефицитных состояниях, в том числе у ВИЧ-инфицированных. Туберкулез периферических лимфатических узлов является одной из наиболее частых внелегочных локализаций у больных ВИЧ-инфекцией, возникающей на ранних стадиях генерализации процесса, составляя до 50 % от всех внелегочных локализаций. Чаще всего туберкулез периферических лимфоузлов формируется у пациентов с ВИЧ-инфекцией при уровне CD4-лимфоцитов менее 200 кл/мкл.

Заболевание чаще возникает в результате первичного инфицирования МБТ. У ВИЧ-инфицированных в большинстве случаев лимфатические узлы поражаются путем лимфогенного распространения МБТ из очагов первичного туберкулеза в легких, внутригрудных лимфатических узлах, из пораженного желудочно-кишечного тракта. Процесс развивается на фоне экзогенной суперинфекции.

Микобактерии туберкулеза распространяются с током лимфы по лимфатическим путям из внутригрудных лимфатических узлов в ближайшие регионарные лимфоузлы, к которым относятся подключичные, надключичные, боковые шейные и подмышечные лимфатические узлы. В связи с тем, что микобактерии не могут распространиться на отдаленные зоны по лимфатической системе, туберкулезное поражение удаленных от грудной клетки лимфатических узлов встречается довольно редко. Так, туберкулез паховых, бедренных, кубитальных лимфатических узлов в клинической практике у пациентов с ВИЧ-инфекцией практически не встречается. Эту особенность необходимо принимать во внимание при дифференциальной диагностике периферической лимфаденопатии. Обычно поражается несколько групп периферических лимфатических узлов – шейные, над- и подключичные, подмышечные и подчелюст-

ные. Зона преобладающей локализации при заболевании ТПЛУ у ВИЧ-инфицированных – это лимфатические узлы шеи (переднешейные) и подмышечных областей.

Выделяют несколько клинических форм ТПЛУ:

– инфильтративную форму, при которой в лимфатических узлах преобладает гиперплазия лимфоидной ткани с немногочисленными туберкулезными гранулемами;

– казеозную форму, с тотальным творожистым некрозом и многочисленными слившимися туберкулезными гранулемами, нередко с нагноением и свищами;

– индуративную форму, характеризующуюся рубцовыми уплотнениями пораженных лимфатических узлов и окружающей их ткани с пропитыванием казеоза солями кальция.

Течение и клиника заболевания обычно складывается из общего интоксикационного синдрома (у ВИЧ-инфицированных больных он доминирует), из местной симптоматики, которая проявляется в зависимости от степени локальной воспалительной реакции в лимфатическом узле. Клиническое течение ТПЛУ может быть торпидное, подострое, острое, волнообразное. Интоксикационный синдром в клинике ТПЛУ, как правило, протекает длительно, с повышением температуры тела от субфебрильной до фебрильной на протяжении от нескольких недель до 2–3 месяцев. Лихорадка носит либо постоянный характер, либо по типу «свечек» (подъем температуры на 1–2 часа). Она сопровождается потерей массы тела, потливостью по ночам (до профузного пота), анемическим синдромом, апатией.

На ранних стадиях заболевания лимфатические узлы пальпируются с трудом. При ощупывании они эластичны, подвижны, не спаяны между собой, слегка болезненны, в диаметре не более 1 см. Первыми увеличиваются шейные лимфатические узлы, которые определяются уже через 2–4 недели от начала заболевания. Важно отметить, что у ВИЧ-инфицированных больных на стадии генерализованной лимфоаденопатии наблюдается гиперплазия практически всех групп периферических лимфатических узлов. Они плотные, подвижные и безболезненные. Но уже в этот период характерной особенностью их является то, что они могут абсцедироваться на ранней стадии. По мере развития болезни они частично уменьшаются, если ранее были увеличены. Поэтому повторное их увеличение либо первичное увеличение у больных (без лимфоаденопатии) может указывать на вероятное развитие туберкулеза. При прогрессировании туберкулеза лимфатические узлы увеличиваются до размера 4–5 см и

более в диаметре, уплотняются с развитием периаденита. Узлы сливаются между собой и окружающей тканью. В отличие от лимфопролиферативных заболеваний, при которых происходит практически неограниченное разрастание опухолевой ткани, при туберкулезе лимфатического узла быстро наступает фаза некроза, останавливающая его дальнейшее увеличение в обьеме. При отсутствии лечения в месте уплотнения узлов могут появляться флюктуация и свищи с небольшим гнойным отделением. В процесс вовлекается кожа над пораженным лимфатическим узлом с развитием вторичной скрофулодермы (туберкулеза кожи).

При рентгенологическом исследовании области пораженных лимфатических узлов можно обнаружить уплотненную ткань и очаги кальцинации узлов. На компьютерной томографии либо ядерной магнитно-резонансной томографии пораженные лимфатические узлы четко дифференцируются в виде объемных неоднородных конгломератов. Характерно асимметричное поражение. В диагностическом поиске обязательно рентгенологическое исследование органов грудной клетки. Важным моментом диагностики ТПЛУ является пункционная биопсия лимфатического узла. Желательно (и даже обязательно) проведение данной манипуляции в нескольких местах патологического образования (до 10 пункций в отдельных случаях) для получения более информативного пунктата и исследования его на МБТ. При формировании свищевой формы исследуется гнойное отделяемое (всеми методами) на выявление МБТ. Весьма информативным методом в верификации диагноза ТПЛУ является гистологическое исследование лимфатического узла. Для этого производится либо его резекция, либо его вылущивание (экстерпация), желательно полное удаление вместе с капсулой для дальнейшего исследования полученного материала. Клинические наблюдения показывают, что в случае, когда имеют место весьма характерные признаки ТПЛУ у ВИЧ-инфицированных, к данной процедуре следует относиться весьма аккуратно, так как отсроченная специальная туберкулезная терапия после резекции пораженного лимфатического узла может привести к распространению и генерализации туберкулеза за короткий период времени. Туберкулиновые пробы (р. Манту 2ТЕ) не являются информативными в диагностике ТПЛУ, так как могут быть ложноотрицательными при явном активном процессе *(рис. 15)*.

Течение заболевания у ВИЧ-инфицированных в большинстве случаев может быть рецидивирующее. Лечение ТПЛУ должно быть оперативным и консервативным. В вопросах лечебной тактики при

Рис. 15. Схема-алгоритм диагностики туберкулеза периферических лимфатических узлов [Т.А. Савина, 1997 г.]

ЛАП – лимфоаденопатия
ПЦР – полимеразная цепная реакция
ТПЛУ – туберкулез периферических лимфатических узлов
ИФА – иммуноферментный анализ

туберкулезе периферических лимфатических узлов выжидательная тактика недопустима. Последствия такого наблюдения могут приводить к формированию грубых кожных дефектов. При условии адекватной специфической противотуберкулезной терапии с обязательной антиретровирусной терапией отмечается благоприятный исход туберкулеза периферических лимфатических узлов *(рис. 16, 16а)*.

Рис. 16. Свищевая форма туберкулезного лимфаденита (период затихания процесса на фоне лечения)

Рис. 16а. Свищевая форма туберкулезного лимфаденита, остаточные явления в виде грубых рубцов (после проведенного лечения)

4.3. Туберкулез центральной нервной системы (ЦНС) и мозговых оболочек

Туберкулезный менингит (ТМ), или туберкулез мозговых оболочек, является одним из самых тяжелых и трудно диагностируемых заболеваний. Заболевают туберкулезным менингитом, главным образом, не привитые БЦЖ дети раннего возраста из асоциальных семей. Сегодня отмечена тенденция к росту числа случаев менингита среди взрослого населения из числа ВИЧ-инфицированных лиц. ВИЧ-инфекция, ее глобальное и стремительное распространение внесло радикальные изменения не только в эпидемиологию туберкулеза в целом, но и в характер течения заболевания. Клинические проявления туберкулеза мозговых оболочек чрезвычайно многообразны. Стер-

тость классической стадийности течения заболевания и внезапное начало у 60–70 % больных являются отличительной чертой туберкулеза ЦНП у ВИЧ-инфицированных. Они зависят от локализации патологического процесса в нервной ткани, характера образующегося экссудата, быстроты его накопления, степени поражения сосудов, нарушения микроциркуляции, сочетанного поражения с другими органами, предшествующей противотуберкулезной терапии. Туберкулезный менингит у ВИЧ-инфицированных имеет свои особенности, патоморфоз и диагностические критерии (туберкулез в анамнезе или подозрение на туберкулез в течение нескольких предшествующих месяцев).

Относительно медленное развитие со «стертой» клинической симптоматикой: нарастающая головная боль, очаговые симптомы, нарастающая картина поражения IX; X; XII пар черепно-мозговых нервов, длительная слабость в ногах. Редкое поражение II, II,I IV, V, VII пар черепно-мозговых нервов.

ТМ часто может быть проявлением милиарного туберкулеза с одновременно диагностируемой очаговой диссеминацией в легких либо следствием генерализованного туберкулеза с полиорганным поражением в отличие от классического течения ТМ.

Для ТМ характерно последовательное возникновение разлитого серозно-фибринозного воспаления мягкой мозговой оболочки, преимущественно основания мозга, орбитальной поверхности лобных долей, области перекреста зрительных нервов, переднего и заднего подбугорья (гипоталамус), дна III желудочка и его боковых стенок с вегетативными центрами Сильвиевой борозды, оболочек моста головного мозга (Варолиев мост) и продолговатого мозга с прилежащими отделами мозжечка. В воспалительный процесс при прогрессировании вовлекается вещество головного и спинного мозга. Характерные признаки заболевания – высыпание туберкулезных бугорков на оболочках (у ВИЧ-инфицированных – это атипичная гранулема), эпендиме и альтеративное поражение сосудов, главным образом, артерий мягкой мозговой оболочки и сосудистых сплетений типа периартериита и эндартериита. Это может обусловить некроз стенок сосудов, тромбоз и кровоизлияние, вызывающие нарушения кровоснабжения соответствующей области мозга. Переход процесса на сильвиеву борозду и находящуюся в ней среднюю мозговую артерию приводит к образованию очагов размягчения коры мозга, подкорковых узлов и внутренней капсулы.

Распространенность процесса обусловливает многообразие клинических проявлений туберкулезного менингита. Помимо мозговых,

менингеальных симптомов наблюдаются расстройства жизненно важных функций, вегетативные расстройства, нарушения черепно-мозговой иннервации и двигательных функций с изменением тонуса в виде децеребральной ригидности и расстройства сознания. В случаях поздней диагностики туберкулезного менингита и неэффективности лечения, а также вследствие прогрессирования процесса и перехода его на сосуды и вещество мозга возникают патологические изменения в полушариях мозга, бульбарных центрах, спинном мозге, его корешках, оболочках ствола спинного мозга (диффузные лепто-пахименингиты).

Клиническая картина и характер течения туберкулезного менингита зависят от многих причин: длительности болезни к началу лечения, возраста больного, характера основного туберкулезного процесса, преморбидного фона, качества лечения. При поздней диагностике менингита у больных раннего возраста и в случае значительного распространения туберкулезного процесса наблюдается более тяжелая форма заболевания. Примерно у 20 % ВИЧ-инфицированных при ТМ с явными когнитивными расстройствами и отсутствием менингиальных симптомов в ликворе уже есть изменения, что подтверждает воспаление мозговых оболочек.

В типичном варианте течение ТМ укладывается в следующую схему клинической картины:

– на первой неделе заболевания наблюдается развитие менингиального синдрома. Появляется головная боль, с которой и начинается отсчет дней заболевания, лихорадка, ригидность затылочных мышц, положительный симптом Керпига;

– на второй неделе присоединяется базальная неврологическая симптоматика;

– на третьей неделе от начала первых проявлений заболевания появляются параличи, оглушенность сменяется ступором, затем развивается кома;

– к началу 4–5 недели может наступить летальный исход.

Следует отметить, что у ВИЧ-инфицированных больных наблюдается относительно медленное развитие ТМ. Однако чем ниже у них уровень CD4-клеток (≤ 100 в мл), тем тяжелее и атипичнее протекает заболевание, где есть место и выраженному продромальному периоду, и менингеальному синдрому. Появлению головной боли предшествует длительное недомогание, утомляемость, вегетососудистые нарушения, температурные «свечки» (подъем температуры на 1–2 часа). Сколь многообразны симптомы – предвестники ТМ?

Об этом можно судить по диагнозам, которые выставляются этим больным до установления истинного диагноза туберкулезного менингита: токсический грипп (в период его эпидемий), травма черепа, пневмония, коллагеноз, сепсис, гепатит, лептоспироз, радикулит, «острый живот». Некоторым больным даже делалась лапаротомия с диагностической целью. Менингеальный синдром нередко завуалирован другой клинической симптоматикой, которая доминирует при полилокализации туберкулезного процесса, как это имеет место при его генерализации. Но как бы быстро ни развивалась клиническая картина ТМ у ВИЧ-инфицированных, все равно есть ранние признаки заболевания. Следовательно, тщательно собранный анамнез помогает установить правильный диагноз.

Ведущим симптомом заболевания является *головная боль,* которая наблюдается в 90 % случаев. Локализация ее неопределенная, может наблюдаться в различных частях головы. Поначалу она интенсивная и быстро проходит после приема анальгетиков, но день ото дня интенсивность ее нарастает до нестерпимой, когда болеутоляющие препараты не помогают. Присоединяются тошнота, рвота («фонтаном») у 60 % больных, не связанная с приемом пищи. Даже уже при наличии перечисленных выше симптомов, больной все еще может оставаться работоспособным. В 100 % случаев при туберкулезе мозговых оболочек отмечается повышение температуры тела в период разгара заболевания. Температура тела может быть разнообразного характера – от малой субфебрильной до гектической и (крайне редко) типа *continua*. Все же более характерна температура неправильного типа, с колебаниями между утренней и вечерней в 1 °С.

Изменения психики и оглушенность усиливаются постепенно, чаще на второй неделе заболевания. К концу второй недели нарастают вялость, сонливость, адинамия. Далее наблюдается постепенный переход в сопор и кому.

Вегетососудистые симптомы носят яркий характер: тахикардия, сменяющаяся брадикардией, лабильность пульса при малейшем движении, подъем артериального давления, потливость, яркий красный дермографизм, нарушение сна. В отдельных случаях может наблюдаться нарушение мочеиспускания до полной задержки, которая сменяется недержанием. Характерны боли в животе, спазмы кишечника, задержка стула. Менингеальные симптомы в этой стадии заболевания ярко выражены. У ВИЧ-инфицированных больных ТМ в четвертой клинической стадии заболевания при минимальном количестве CD4-клеток менингеальные симптомы могут полностью отсутство-

вать. Клиническая картина формируется на основании того, что при ТМ преимущественно поражаются мозговые оболочки основания мозга, эпендима III и IV желудочков и сосудистые сплетения. Наблюдаются как экссудативные, так и пролиферативные изменения в тканях. В клинике доминирует базальная неврологическая симптоматика, которая появляется уже к концу первой – началу второй недели. Картина заболевания связана с вовлечением в процесс черепно-мозговых нервов. На первом месте по частоте поражения стоит глазодвигательный нерв – III пара черепно-мозговых нервов. При его патологии наблюдается следующая симптоматика: сужение глазной щели, легкая анизокария или слабая конвергенция, ограничение движения глазного яблока внутрь. Полная триада поражений (птоз, мидриаз, расходящееся косоглазие) бывает редко. Следует заметить, что у ВИЧ-инфицированных, несмотря на стертую клиническую картину и в большинстве случаев смазанность классических симптомов раздражения головного мозга (симптомы Керпига, Брудзинского), отчетливо прослеживается синдром поражения глазодвигательного нерва (III пары).

На втором месте по частоте поражения – IV пара – отводящий нерв. При его поражении появляется сходящееся косоглазие. Паралич лицевого нерва (VII пара) может быть центральным и (реже) периферическим. При периферическом параличе наступает амимия на стороне пораженного нерва: больной не может наморщивать лоб, закрыть глаз, наблюдаются сглаженность носогубной складки, опущение угла рта. При поражении IX, X, XII пар черепно-мозговых нервов в более поздней стадии менингита наблюдается триада симптомов: дисфагия, дисфония, дизартрия. В любой момент могут развиться сердечно-сосудистые нарушения, нарушения ритма дыхания до паралича дыхательного центра. С переходом процесса на вещество головного мозга развиваются явления менинго-энцефалита – пирамидальная недостаточность стволовых нарушений (икота, спонтанный нистагм – горизонтальный и вертикальный и др.) Уже с третьей недели заболевания может развиться нижний парапарез при выраженном менингеальном синдроме и наличии базальной неврологической симптоматики. За счет прогрессирующего эндартериита и тромбоза развиваются ишемические инсульты (геморрагические встречаются редко).

При поражении спинного мозга возникают нижние парапарезы в различной степени выраженности с превалированием пирамидальной симптоматики над корешковой. Нарушается функция тазовых органов и чувствительность тканей.

В настоящее время ТМ у ВИЧ-инфицированных сопровождает генерализованный туберкулез, который зачастую начинается как полисерозит с другими экстрапульмональными поражениями органов и систем на фоне высокой и продолжительной лихорадки.

Есть ли проблемы в диагностике ТМ у ВИЧ-инфицированных? Важным в диагностике туберкулеза мозговых оболочек является исследование цереброспинального ликвора (спинномозговой жидкости). Ликвор при туберкулезе мозговых оболочек прозрачный, бесцветный, иногда с желтизной, от слабожелтого оттенка до интенсивно-желтого густого ликвора при спинальном блоке.

Патологические изменения ликвора: ликворное давление повышено до 300–400 мм водного столба. Наблюдается плеоцитоз, который варьируется от малого до высокого, но чаще он умеренный, характерный для серозных менингитов. По клеточному составу он лимфоцитарный, у 20 % смешанный лимфоцитарно-нейтрофильный. Повышено содержание белка от 0,66 до 3,3 г/л, а при спинальных формах – до 100 г/л и более. Положительные осадочные реакции Нонне – Аппельта и Панди, отмечается снижение сахара в ликворе (в норме показатель сахара соотносится как 1:2 к показателю сахара крови) и хлоридов (ниже 125 мкмоль/л).

Отсутствие характерных для ТМ изменений в ликворе при наличии клиники не следует расценивать как отсутствие ТМ. Патогномоничным для диагноза является обнаружение микобактерий туберкулеза в ликворе. В прежние годы считалось характерным выпадение в ликворе нежной «паутинной» пленки фибрина. По данным специальной литературы, пленка выпадает у 60 % больных, и при исследовании ее можно обнаружить МБТ.

Благодаря новым технологиям в исследовании больных туберкулезом, в том числе и при подозрении на туберкулезный менингит, большую помощь оказывает методика определения МБТ по системе Gene Xpert (обнаружены ДНК МБТ), ПЦР. Процент верификации диагноза возрастает до 90 и выше. Существенное значение, в том числе и для определения лекарственной устойчивости, имеет методика исследования ликвора при помощи BACTEC, а также посевы ликвора на МБТ с использованием классических методов (на постных питательных средах).

В комплекс обязательных обследований больных входит рентгенограмма органов грудной клетки и рентгенограмма черепа в двух проекциях. Как дополнительные методы используются компьютерная и магнитно-резонансная томографии, которые демонстрируют

гидроцефалию головного мозга. На рентгенограмме черепа в единичных случаях удается обнаружить обызыствленные очаги Рича. По мнению некоторых авторов, именно эти очаги играют роль в развитии туберкулезного менингита.

Описано 7 атипичных вариантов острого начала развития менингеального синдрома.

1. Тип «острого серозного менингита».
2. Острый «абортивный менингит» – гриппоподобный тип.
3. Острый психоз типа «делирия».
4. Тип «острого гнойного менингита».
5. Тип «черепно-мозговой травмы».
6. Тип «острого нарушения мозгового кровообращения».
7. Тип «летаргического энцефалита».

Из всех перечисленных атипичных вариантов острого начала развития менингеального синдрома существенный интерес в случаях у ВИЧ-инфицированных больных представляет второй вариант – «острый абортивный менингит – гриппоподобный тип». У ВИЧ-инфицированных он может наблюдаться при гематогенном диссеминированном туберкулезе – милиарном, даже на фоне применения туберкулостатической терапии. Заболевание начинается с недомогания и подъема температуры до фебрильных значений (40 °С) на короткий период – 1–3 дня. При нем менингеальный синдром «легкий», напоминает по характеру «менингизм», но ликвор весьма типичный для менингита. У лиц, злоупотребляющих алкоголем, потребляющих наркотические вещества, ТМ может протекать по типу «делирия», что нередко на этапе диагностики расценивается как алкогольный делирий. Это затрудняет своевременную диагностику заболевания.

Важно знать и помнить, что у ВИЧ-инфицированных больных могут развиваться менингиты другой этиологии. Среди других инфекционных поражений ЦНС при ВИЧ-инфекции особое место занимают церебральный токсоплазмоз, цитомегаловирус, вирус герпеса, криптококк. Последний наблюдается у больных с иммунодефицитом на поздних стадиях ВИЧ-инфекции, имеющих дефект клеточного иммунитета, ранее перенесших активный туберкулез легких и длительное время получавших антибактериальную терапию.

Особенностями течения ТМ на современном этапе является увеличение числа больных с иммунодефицитом, при высокой их тропности к туберкулезной инфекции, рост количества устойчивых форм микобактерий туберкулеза и, как следствие, – возникновение тяжелых, атипичных форм туберкулеза.

Литература

1. ВИЧ-инфекция, диагностика и лечение в ПМР : клинические рекомендации. – Тирасполь, 2021. – 156 с. – Текст : непосредственный.

2. Развитие эпидемии ВИЧ-инфекции в России / В. В. Покровский, Н. И. Ладная, А. Г. Голиусов, Е. В. Буравцова. – Текст : непосредственный // Эпидемиология и инфекционные болезни. – 2001. – № 1. – С. 10–15.

3. Бектимиров, Т. А. Вирус иммунного дефицита человека типа 2. – Текст : непосредственный // Вопросы вирусологии. – 1990. – Т. 35, № 3. – С. 180–183.

4. Новиков, Д. К. Клиническая иммунопатология: руководство / Д. К. Новиков, П. Д. Новиков. – Москва, 2009. – 464 с. – Текст : непосредственный.

5. Руководство по легочному и внелегочному туберкулезу / под редакцией Ю. Н. Левашева, Ю. М. Репина. – Санкт-Петербург, 2006. – Текст : непосредственный.

6. Ермак, Т. Н. Вторичные заболевания у больных с ВИЧ-инфекцией – 15-летнее наблюдение / Т. Н. Ермак, А. В. Кравченко, Б. М. Груздев. – Текст : непосредственный // Тер. арх. – 2004. – Т. 76, № 4. – С. 18–20.

7. ВИЧ-инфекция: клиника, диагностика и лечение / В. В. Покровский, Т. Н. Ермак, В. В. Беляева, О. Г. Юрин; под общей редакцией В.В. Покровского. – Москва : ГЭОТАР-Медиа, 2003. – 488 с. – Текст : непосредственный.

8. Александрова, А. В. Рентгенологическая диагностика туберкулеза органов дыхания / А. В. Александрова. – Москва : Медицина, 1983. – Текст : непосредственный.

9. Визель, А. А.Туберкулез: этиология, патогенез, клинические формы, диагностика, лечение / А. А. Визель, М. Э. Гурылева.– Москва : Медицина, 1999. – Текст : непосредственный.

10. Внелегочный туберкулез / под редакцией А. В. Васильева. – Санкт-Петербург: ИКФ «Фолиант», 2004. – Текст : непосредственный.

11. Диссеминированные заболевания легких / под редакцией М. М. Ильковича. – Москва : ГЭОТАР-Медиа, 2011. – Текст : непосредственный.

12. Корн, Д. 100 рентгенограмм грудной клетки: пер. с англ. / Д. Корн, В. Бантон; под редакцией Л. Д. Линденбратенца. – Москва : Практическая медицина, 2010. – Текст : непосредственный.

13. Лучевая диагностика заболеваний органов грудной клетки: руководство-атлас / под редакцией С. К. Тернового, Т. П. Шехтела. – Москва : ГЭОТАР-Медиа, 2010. – Текст : непосредственный.

14. Туберкулез и внутренние болезни: учебное пособие / под редакцией А. С. Свистунова, Н. Е. Черняховской. – Москва : Академия, 2005. – Текст : непосредственный.

15. Туберкулез / под редакцией А. Г. Хоменко. – Москва, 1996. – Текст : непосредственный.

16. Фтизиатрия: национальное руководство / под редакцией М. И. Перельмана. – Москва : ГЭОТАР-Медиа, 2010. – Текст : непосредственный.

17. ВИЧ в тюрьмах: практическое пособие для пенитенциарных систем новых независимых государств / под редакцией Паола Боллини. – Всемирная Организация Здравоохранения, Европейское Бюро, 2001. – Текст : непосредственный.

18. Бородулин, Б. Е. Амбулаторная фтизиатрия: учебное пособие / Б. Е. Бородулин, Е. А. Бродулина, Е. П. Еременко. – Москва : КНОРС, 2022. – 420 с. – Текст : непосредственный.

19. Фтизиатрия: учебник / В. Ю. Мишин, К. П. Завражнов, А. В. Митрохин, А. В. Мишина. – Москва : ГЭОТАР-Медиа, 2021. – 528 с. – Текст : непосредственный.

20. Пантелеев, А. М. Туберкулез и ВИЧ-инфекция / А. М. Пантелеев. – Москва : ГЭОТАР-Медиа, 2022. – 352 с. – Текст : непосредственный.

21. Гиллер, Д. В. Фтизиатрия / Д. В. Гиллер, В. Ю. Мишин. – Москва : ГЭОТАР-Медиа, 2020. – 576 с. – Текст : непосредственный.

22. Орел, В. И. Медико-социальные и организационные проблемы детской фтизиатрии / В. И. Орел, В. Н. Кривожих. – Санкт-Петербург : ООО «Издательство СпецЛит», 2019. – 439 с. – Текст : непосредственный.

23. Фтизиатрия: учебник / под редакцией М. И. Перельмана. – Москва : ГЭОТАР-Медиа, 2015. – 448 с. – Текст : непосредственный.

24. Фтизиатрия: учебное пособие / составители: И. С. Гельберг, С. Б. Вольф, Е. Н. Алексо. – Минск : Вышэйшая школа, 2019. – 366 с. – Текст : непосредственный.

Учебное издание

КОИНФЕКЦИИ: ТУБЕРКУЛЕЗ И ВИЧ

Учебное пособие

Составители:
Лосева Нина Германовна,
Кравцова Алина Геннадьевна

Редактор *В. В. Дабежа, Е. Ю. Кривошеева*.
Компьютерная верстка *О. А. Штырова*.

ИЛ № 06150. Сер. АЮ от 21.02.2002.
Формат 60×84/16. Усл. печ. л. 5,25. Заказ № 379.
Подписано в печать 14.06.24. Тираж 10 экз.

Изд-во Приднестр. ун-та. 3300, г. Тирасполь, ул. Мира, 18.
Опубликовано на Образовательном портале ПГУ им. Т.Г. Шевченко
http://moodle@spsu.ru